

Bohumil Hučín – Pavel Žáček (ilustrace)

Dětská kardiochirurgie

2., doplněné vydání



ŽÁČEK



Prof. MUDr. Bohumil Hučín, DrSc. (1934), promoval na Fakultě všeobecného lékařství Karlovy univerzity v Praze v roce 1958. Chirurgickou erudici získal na chirurgickém oddělení nemocnice ve Vlašimi (1958–1963). V letech 1963–1976 pracoval jako aspirant, vědecký pracovník a odborný asistent na Klinice dětské chirurgie v Praze u prof. MUDr. Václava Kafky, DrSc. V letech 1977–2004 byl primářem kardiochirurgického oddělení Dětského kardiocentra ve Fakultní nemocnici v Praze-Motole. V současné době působí jako zasloužilý lékař-důchodce a konzultant v Dětském kardiocentru. V roce 1967 se stal kandidátem věd, v roce 1987 doktorem věd, v roce 1984 se habilitoval jako docent a v roce 1990 jako profesor chirurgie. Dosud publikoval 182 vědeckých

prací a přednesl 230 přednášek s kardiochirurgickou tematikou. Většina textů je věnována kardiochirurgii kojenců a novorozenců, stejně tak jako doktorská disertační i habilitační práce.

Prof. MUDr. Bohumil Hučín, DrSc., je členem výboru České společnosti kardiovaskulární chirurgie JEP a řádným členem řady mezinárodních vědeckých společností (European Association of Cardiothoracic Surgery, Society of Thoracic Surgeons – USA; International Society of Cardiovascular Surgery, International Society of Cardiothoracic Surgeons – Japonsko; British Association of Paediatric Surgeons; Asociace kardiovaskulárních chirurgů Ukrajiny). V roce 1984 získal Státní cenu Československé republiky a v roce 2010 cenu J. E. Purkyně. Jeho další životopisná data jsou uváděna v encyklopedii Kdo je kdo v ČR v roce 1993 a 1998.

Doc. MUDr. Pavel Žáček, Ph.D. (1959), promoval na Lékařské fakultě Univerzity Karlovy v Hradci Králové v roce 1984. Po promoci pracoval do roku 1987 na chirurgickém oddělení v Novém Bydžově a od roku 1987 dosud působí na Kardiochirurgické klinice LF UK a FN v Hradci Králové. Zabývá se kardiochirurgií dospělých v celém rozsahu. Je autorem nebo spoluautorem 120 publikovaných vědeckých prací a více než 100 přednášek z oboru kardiochirurgie. Je hlavním autorem multimediální učebnice „Interaktivní kardiochirurgie“ (Grada Publishing, 2003) a DVD „Interactive Cardiac Surgery“ (Springer, 2005).

Kromě profese kardiochirurga věnuje doc. Pavel Žáček celoživotně svůj volný čas výtvarné činnosti. Ilustroval řadu odborných monografií. Potěšení a vlastní vyjádření nalézá ve své volné tvorbě (www.pavelzacek.cz).

Upozornění pro čtenáře a uživatele této knihy

Všechna práva vyhrazena. Žádná část této tištěné či elektronické knihy nesmí být reprodukována a šířena v papírové, elektronické či jiné podobě bez předchozího písemného souhlasu nakladatele. Neoprávněné užití této knihy bude trestně stíháno.

Prof. MUDr. Bohumil Hučín, DrSc.
Doc. MUDr. Pavel Žáček, Ph.D. (ilustrace)

DĚTSKÁ KARDIOCHIRURGIE

2., doplněné vydání

Recenze:

Prof. MUDr. Jan Dominik, CSc.

TIRÁŽ TIŠTĚNÉ PUBLIKACE:

Vydání odborné knihy schválila Vědecká redakce nakladatelství Grada Publishing, a.s.

Autoři i nakladatelství děkují společnostem CARDION s.r.o., TECOM ANALYTICAL SYSTEMS CS, spol. s r.o., Stimcare s.r.o., Johnson&Johnson divize ETHICON, HARTMANN - RICO a.s., IMMOMEDICAL CZ s.r.o., Delacroix-Chevalier – francouzský výrobce kardiiovaskulárních nástrojů, Péters Surgical – francouzský výrobce chirurgických šicích materiálů za finanční podporu, která umožnila vydání publikace.



© Grada Publishing, a.s., 2012

Cover Photo © doc. MUDr. Pavel Žáček, Ph.D., 2012

Ilustrace © doc. MUDr. Pavel Žáček, Ph.D., 2012

Vydala Grada Publishing, a.s.

U Průhonu 22, Praha 7

jako svou 4952. publikaci

Odpovědný redaktor Mgr. Luděk Neužil

Sazba a zlom Josef Lutka

Počet stran 320

2. vydání, Praha 2012

Vytiskly Tiskárny Havlíčkův Brod, a. s.

Názvy produktů, firem apod. použité v knize mohou být ochrannými známkami nebo registrovanými ochrannými známkami příslušných vlastníků, což není zvláštním způsobem vyznačeno.

Postupy a příklady v této knize, rovněž tak informace o lécích, jejich formách, dávkování a aplikaci jsou sestaveny s nejlepším vědomím autorů. Z jejich praktického uplatnění ale nevyplývají pro autory ani pro nakladatelství žádné právní důsledky.

ISBN 978-80-247-4497-1

ELEKTRONICKÉ PUBLIKACE:

ISBN 978-80-247-8289-8 ve formátu PDF

ISBN 978-80-247-8290-4 ve formátu EPUB

Obsah

Předmluva k druhému vydání	7
Předmluva k prvnímu vydání	9
Úvod	11
1 Otevřená tepenná dučeň	15
2 Koarktace aorty	23
3 Interrupce aortálního oblouku	33
4 Cévní prstence a smyčky komprimující tracheu a jícen	39
5 Defekt síňového septa	47
6 Defekt atrioventrikulárního septa	53
7 Defekt komorového septa	61
8 Fallotova tetralogie	73
9 Nekorigovaná d-transpozice velkých arterií	87
10 Korigovaná l-transpozice velkých arterií	107
11 Dvojvýtoková pravá komora	113
12 Stenóza plicnice	123
13 Aplazie chlopně plicnice	129
14 Atrézie plicnice s intaktním komorovým septem	133
15 Atrézie plicnice s defektem komorového septa	139
16 Trikuspidální atrézie a vady s funkčně jedinou komorou	149
17 Ebsteinova anomálie trikuspidální chlopně	165
18 Anomálie mitrální chlopně	171
19 Aortální stenóza	179
20 Aortální regurgitace	195
21 Anomálie kořene aorty	205
22 Syndrom hypoplastického levého srdce	211
23 Aortopulmonální defekt	217
24 Společný arteriální trunkus	223
25 Anomálie koronárních arterií	229

26 Anomálie ústí plicních žil	239
27 Tumory srdce	251
28 Ektopie srdce	257
29 Poranění srdce a velkých cév	259
30 Infekční endokarditida	263
31 Transplantace srdce	267
32 Mímotělní oběh v dětské kardiochirurgii	277
33 ECMO a systémy dlouhodobé podpory oběhu	285
34 Kolemoperační péče	289
35 Výsledky chirurgické léčby vrozených srdečních vad u dětí v Dětském kardiocentru v Praze-Motole	295
Literatura k operačním metodám	299
Doporučená literatura	307
Vybrané práce autora k tématu dětské kardiochirurgie	308
Souhrn	311
Summary	312
Rejstřík	313

Předmluva k druhému vydání

První vydání Dětské kardiologie bylo brzy rozebráno. Zájem o knihu však trvá dále především mezi mladými lékaři, kardiology a zdravotními sestrami, kteří se denně účastní rozhodování a ošetřování té části populace, která je postižena vrozenými srdečními vadami. Jsou to jak děti s nově zjištěnou vrozenou srdeční vadou, tak na druhé straně i dospělí po operaci vrozených srdečních vad v dětství. Jim všem je věnováno druhé vydání Dětské kardiologie. Podrobné doplňující informace o patofyziologii cirkulace u jednotlivých vad včetně rozboru fyzikálního nálezu a elektrokardiogramu nalezne čtenář v nedávno vyšlé velmi zdařilé publikaci profesora Václava Chaloupeckého a spolupracovníků.

Od prvního vydání Dětské kardiologie přibylo zkušeností s časnou a zejména preventivní prenatální diagnostikou vrozených srdečních vad, která přispívá k eliminaci některých závažných vad srdce, které lze jen těžko beze zbytku rekonstruovat. Přibylo zkušeností s intervenční katetrizací, kterou lze definitivně vyřešit některé jednoduché srdeční vady bez chirurgické operace. V neposlední řadě přibylo i mnoho zkušeností s časnou intenzivní kolenoperační péčí. Tyto skutečnosti zásadně přispěly k tomu, že dnes přežívá většina dětí po operaci srdce. Operační technika radikálních korekcí jednotlivých srdečních vad se však od doby prvního vydání knihy jen málo změnila. Některé typy operací se sice dnes již neprovádějí tak často jako dříve, je však třeba o nich vědět. Stále více pacientů po operaci srdce se dožívá dospělosti. Tito pacienti byli operováni pro vrozenou srdeční vadu v novorozeneckém věku nebo později v dětství původně užívanými operačními metodami. U většiny těchto pacientů se neustále zlepšují jejich funkční schopnosti i kvalita života v dospělosti. Někteří však potřebují v dospělém věku upravit nedostačující funkci chlopní nebo zúžených částí srdečních oddílů, aorty nebo plicnice. Kardiologa i kardiologa dospělých, kteří tyto pacienty ošetřují, zajímá původní typ korekce jejich vady, uvedený v jejich zdravotnické dokumentaci a operačním protokolu.

Na druhé straně se dnes stále více provádějí rekonstrukční operace aortální a mitrální chlopně, které se osvědčily v kardiologii dospělých a jimž se dává přednost před náhradou chlopně. Dr. Roman Gebauer z našeho pracoviště popsal v knize nové operační techniky zachovné rekonstrukce aortální chlopně u aortální regurgitace a aneuryzmatické dilatace aortálního kořene.

Ve srovnání s prvním vydáním knihy přibylo na našem pracovišti v Dětském kardiocentru množství operovaných dětí, kterých je více než 14 000. Operační mortalita se podstatně snížila u většiny typů vad pod 1 %. Překvapivé je zjištění, že dnes žije v naší populaci již více dospělých po operaci vrozené srdeční vady, než je počet nových dětí s touto srdeční vadou. V poslední kapitole na konci knihy je uvedena frekvence operací jednotlivých vad u nás se nejčastěji vyskytujících až po vady velmi vzácné. V přehledných grafech uvádíme, jak se změnila v průběhu let hospitalizační mortalita u nejrizikovější skupiny operovaných, již jsou bezesporu novorozenci. U většiny vad ponecháváme v původním textu na konci kapitol údaje o zastoupení podskupin jednotlivých operovaných typů vad, které spojujeme s odstavcem o prognóze vad v dospělosti. Na dalším přehledném grafu jsou uvedena kardiologická

pracoviště, na kterých se u nás provádějí korekce vrozených srdečních vad, většinou u dospělých, vyjma Dětského kardiocentra v Praze, podle celonárodního registru srdečních operací.

Děkuji panu docentu MUDr. Pavlu Žáčkovi, Ph.D., který opět se svou příkladnou pečlivostí laskavě přikreslil některá nová schémata operací aneuryzmatu kořene aorty. Děkuji všem svým spolupracovníkům, kteří se podíleli svou pomocí i podněty na realizaci nového doplněného druhého vydání této knihy.

Květen 2012

Bohumil Hučín

Předmluva k prvnímu vydání

Dětská kardiochirurgie zahrnuje především chirurgii vrozených srdečních vad. Ty je možné v současné době korigovat do normálních, nebo téměř normálních anatomických poměrů. Další růst a vývoj pak u většiny dětí probíhá s normální, nebo téměř normální cirkulací a zajišťuje operovaným dobrou kvalitu života až do dospělosti. Získaná onemocnění, poranění a tumory srdce jsou u dětí dnes operovány spíše vzácně.

Zajištění dobré kvality života do dospělosti se neobejde bez pravidelného sledování operovaných pacientů, jejich životosprávy a jiných problémů, které se vyskytnou v průběhu dalšího vývoje. Tuto péči provádějí dětské kardiologové v terénu. Musí ji však později předat kardiologům pro dospělé.

Na pracovníky v terénu jsme mysleli i při tvorbě předkládané monografie. Ta si klade za úkol seznámit čtenáře se základní problematikou jednotlivých vrozených srdečních vad, s operační technikou jejich rekonstrukce i možnými pooperačními komplikacemi a reziduálními nálezy po operaci. V monografii jsou uvedeny nejenom všechny v současnosti užívané operační metody, ale i ty starší, z nichž řada byla již nahrazena novými postupy. Je třeba vědět, s jakým vývojem a případnými komplikacemi je možné se setkat u starších a často již dospělých pacientů po různých typech operací a jak o jejich léčbě rozhodnout.

Kniha je určena také širší lékařské veřejnosti, která se zajímá o problematiku vrozených srdečních vad a změn cirkulace po operaci u pacientů, o jejichž zdraví pečují i z jiných diagnostických, léčebných anebo rehabilitačních pohledů. V knize najdou přehled standardních operačních postupů se schémata operací vrozených srdečních vad i studující medicíny a mladí lékaři v postgraduálním studiu pediatrie, kardiologie a kardiochirurgie. Rozsah textu neumožňuje uvést veškeré informace o patogeneti jednotlivých vad, o patofyziologii cirkulace včetně rozboru fyzikálního nálezu a elektrokardiogramu vyčerpávajícím způsobem. Podrobné doplňující informace nalezne čtenář v monografii M. Šamánka a kol. „Dětská kardiologie“ a v připojeném přehledu doporučené literatury. Seznam literatury k operacím jednotlivých vad nebylo rovněž možné uvést vyčerpávajícím způsobem. Uvedeny jsou odkazy zejména na autory, kteří operaci poprvé uskutečnili, nebo podstatně zlepšili její výsledky. Na konci je připojen seznam prací, kterými sám autor přispěl k rozšíření jednotlivých operačních postupů u nás.

Ilustrace operací jsou umístěny ve skupinách na samostatných tabulích, aby se přehlednost textu vloženými obrázky příliš netříštila. Jednotlivé obrázky jsou opatřeny vlastním stručným popisem. Z grafických důvodů jsou na tabulích rozmístěny tak, aby byla vhodně využita celá plocha stránky. Proto jejich pořadí někde neodpovídá sledu odkazů v textu.

První souborná monografie o kardiochirurgii vyšla v naší republice z pera profesora MUDr. Jana Navrátila, DrSc., v roce 1970. Od té doby se náplň kardiochirurgie, operační technika i výsledky podstatně změnily. Profesor MUDr. Jan Dominik, CSc., z Kardiologické kliniky v Hradci Králové zaznamenal současný stav oboru ve velice zdařilé, přehledné monografii „Kardiochirurgie“ (Praha, Grada Publishing, 1998). Vymezený rozsah jeho knihy dovolil v kapitole o vrozených srdečních vadách

uvést především ta data, která jsou potřebná pro informace dospělých kardiochirurgů. Na výzvu nakladatelství Grada a profesora MUDr. J. Petráška, DrSc., jsem se s radostí ujal úkolu sepsat současný stav znalostí a zkušeností v dětské kardiochirurgii u nás. Zdrojem mi byly především zkušenosti a výsledky operací z vlastního pracoviště, Dětského kardiocentra v Praze-Motole, doplněné zkušenostmi z velkých světových pracovišť dětské kardiochirurgie i mezinárodní pracovní skupiny zabývající se problematikou vrozených srdečních vad u dospělých pacientů.

Rád bych zde vyjádřil svůj velký dík MUDr. Pavlu Žáčkovi, který s nadšením celou publikaci ilustroval. Děkuji rovněž všem svým spolupracovníkům, kteří se podíleli na zavádění nových léčebných postupů a operací na našem pracovišti a podnětnými připomínkami přispěli ke kvalitě této knihy.

Prosinec 2000
Bohumil Hučín

Úvod

Dětská kardiochirurgie rekonstrukcí vrozených srdečních vad je jedním z fascinujících chirurgických oborů, který dosáhl v posledních letech neobvyklých léčebných úspěchů jak ve světě, tak i u nás. Úkoly dětské kardiochirurgie dnes již daleko přesáhly svůj pediatrický rámec. V současné době se formuje ve světě i u nás nová mezioborová disciplína, která se zabývá problémy pacientů s vrozenými srdečními vadami v dospělosti, včetně jejich psychosociální integrace ve společnosti.

Dětská kardiochirurgie má u nás dlouholetou tradici. Slavní chirurgové, jako byl Emerich Polák, Jan Bedrna, Vladislav Rapant, Jaroslav Procházka, Jan Navrátil a především Václav Kafka, stáli u počátků operací vrozených srdečních vad a tuto disciplínu také dále rozvíjeli.

Počátek dětské kardiochirurgie ve světě se datuje rokem 1938. Za jejího průkopníka je považován Robert Gross z Bostonu, který poprvé úspěšně podvázal otevřenou tepennou dučeť u 7leté dívky. Moderní kardiochirurgie tehdy kladla důraz na znalosti patofyziologie cirkulace a na experiment. V roce 1938 prováděli Gross a Hufnagel v Bostonu experimentální operace k ověření možnosti resekce koarktace aorty a sešití obou konců aorty k sobě. Clarence Crafoord ze Stockholmu navštívil Grosse v laboratoři, aby se seznámil s jeho pokusy. Sám potom ve Stockholmu jako první resekoval koarktaci u dítěte v roce 1944, a předběhl tak Grosse. Alfred Blalock a Sanford Leeds se zabývali od roku 1938 experimentálním vyvoláním plicní hypertenze u psů spojením a. subclavia s a. pulmonalis. V roce 1942 demonstroval Blalock v John Hopkins Hospital v Baltimore pediatrům tuto metodu, kterou se jim mimochodem plicní hypertenzi vyvolat nepodařilo. Tehdy slavná dětská kardioložka Helena Taussigová vyzvala Blalocka, aby použil tuto metodu k zvětšení plicního průtoku u cyanotických dětí s pulmonální stenózou. Tak vznikla legendární subklaviopulmonální spojka podle Blalocka a Taussigové, která doposud zachránila statisíce cyanotických dětí po celém světě. Z této doby je nutno připomenout ještě další zajímavé experimenty Johna Gibbona, který se již v roce 1934 začal zabývat myšlenkou konstrukce přístroje pro mimotělní oběh, použitelného jako pulmonální bypass při operaci masivní plicní embolie.

Zprávy o začátcích kardiochirurgie ve světě se k nám ze zahraničí ihned nedostaly. Za druhé světové války byl zcela zablokovaný tok veškerých informací do celé Evropy. U nás, jak známo, němečtí nacisté uzavřeli veškeré české vysoké školy a zcela systematicky znemožňovali jakoukoli vědeckou činnost. Teprve po skončení války se obnovil tok informací z odborné literatury i ze stipendijních návštěv našich lékařů na zahraničních pracovištích ve Skandinávii, Anglii a Spojených státech amerických. Iniciativu na tomto poli převzali zejména naši přední hrudní chirurgové. Byl to Emerich Polák, který u nás 8. října 1946 poprvé operoval otevřenou tepennou dučeť u 5leté pacientky, a to na doporučení profesora Švejcara. Operace byla provedena jako ultimum refugium v těžkém stavu dítěte po prodělané akutní myokarditidě a nebyla úspěšná. Při výkonu nastalo prudké krvácení z poraněné dučeje. Dítě zemřelo, aniž mohla být provedena ligatura dučeje. Při sekci byla nalezena nepoznaná koarktace aorty a rozsáhlá degenerace myokardu po spálové myokarditidě.

Se zdarem byla poprvé podvázána tepenná dučej až 30. října 1947 Janem Bedrnou v Hradci Králové. Po něm pak operoval v roce 1948 tepennou dučej Vladislav Rapant v Olomouci, v roce 1949 Václav Kafka v Praze a v témž roce znovu úspěšně Emerich Polák. Vladislav Rapant v Olomouci vytvořil u nás poprvé v roce 1949 subklaviopulmonální spojku podle Blalocka a Taussigové u dítěte s Fallotovou tetralogií. Po něm začal provádět tyto operace Kafka v Praze od roku 1951. Koarktaci aorty resekoval u nás poprvé rovněž Rapant v Olomouci v roce 1949 a po něm Kafka v Praze v roce 1956. První intrakardiální výkony na zavřeném srdci byly u nás provedeny v Hradci Králové v roce 1951. Jan Bedrna provedl digitální komisurolyzu revmatické stenózy mitrální chlopně zavřenou cestou. Bedrna také discidoval v roce 1951 v Hradci Králové poprvé pulmonální stenózu zavřenou cestou podle Brocka. V padesátých letech převzal iniciativu v kardiologii vrozených srdečních vad profesor Jan Navrátil na II. chirurgické klinice v Brně. Navrátilovým přínosem bylo zavedení operací na otevřeném srdci. V roce 1956 provedl u nás první operace defektu síňového septa a pulmonální stenózy na otevřeném srdci s dočasnou zástavou cirkulace v hypotermii. Tato metoda se rozšířila i na ostatní pracoviště. V roce 1958 ji použil Václav Kafka na Klinice dětské chirurgie Dětské fakultní nemocnice v Praze a ve stejném roce Jaroslav Procházka na Chirurgické klinice nemocnice v Hradci Králové. První operace v mimotělním oběhu provedl rovněž Navrátil v Brně, a to 5. února 1958. Korigoval touto novou metodou inkompletní formu defektu atrioventrikulárního septa. Operace vrozených srdečních vad v mimotělním oběhu pak prováděl Kafka a Brodský v Praze od roku 1959 a v téže době i Procházka v Hradci Králové. Navrátil byl u nás rovněž první, kdo korigoval Fallotovu tetralogii v mimotělním oběhu v roce 1961.

V 60. letech byla kardiologie v Československu již plně rozvinutým oborem. Počet operací pro srdeční onemocnění provedených do roku 1960 v celém našem státě převyšil podle údajů Mládků počet 4700. Kromě komisurolyz mitrální chlopně, kterých bylo nejvíce (2908), byl operován pozoruhodný počet vrozených srdečních vad: 584 podvazů otevřené tepenné dučej, 122 spojkových operací u cyanotických vad, 135 zavřených valvulotomií plicnice podle Brocka, 59 valvulotomií aortální stenózy, 124 resekci koarktace aorty, u 155 pacientů byl uzavřen defekt septa síní a u 28 defekt septa komor.

V Praze rozvinul program pediatrické kardiologie Václav Kafka a založil vlastní školu pražské dětské kardiologie. Začal operovat vrozené srdeční vady ještě jako docent na II. chirurgické klinice v Praze u profesora Jiřího Diviše. Tepennou dučej úspěšně podvázal již v roce 1949 a první spojku podle Blalocka a Taussigové vytvořil u 6letého chlapce s Fallotovou tetralogií v roce 1951. V roce 1953 vznikla v Praze nová Fakulta dětského lékařství a Kafka se stal v roce 1954 přednostou nově vzniklé Kliniky dětské chirurgie v Dětské fakultní nemocnici v Praze-Na Karlově, kam také přenesl pediatrický kardiologický program z Divišovy kliniky. První operace defektu síňového septa v mimotělním oběhu byla provedena na dětské chirurgické klinice v Praze 19. května 1959. Po odchodu profesora Navrátila z Brna do Vídně v roce 1968 převzalo iniciativu rozvoje v oblasti vrozených srdečních vad kardiologické pracoviště na pražské klinice dětské chirurgie. V roce 1977 bylo zřízeno ministerstvem zdravotnictví Specializované pracoviště pediatrické kardiologie a kardiologie, později přejmenované na Dětské kardiocentrum ve Fakultní nemocnici v Praze-Mo-

tole. Byla vybudována nová organizace péče o děti s vrozenou srdeční vadou v celém státě se sítí dětských kardiologů v terénu, vyškolených v Dětském kardiocentru.

Dětské kardiocentrum v Praze-Motole bylo od počátku zaměřeno na diagnostiku a operace dětí s vrozenou srdeční vadou v nejtělejší novorozeneckém a kojeneckém věku a starších dětí s komplexními vrozenými srdečními vadami. V průběhu 20leté činnosti bylo na tomto pracovišti operováno více než 7000 dětí s vrozenou srdeční vadou (450 operací za rok). Transplantace srdce u dětí provádí Dětské kardiocentrum v Praze, Kardiochirurgická klinika IKEM v Praze a Centrum kardiiovaskulární a transplantační chirurgie v Brně.

1 Otevřená tepenná dučeť

Otevřená tepenná dučeť představuje cévní spojení mezi levou větví plicnice a istmem aorty (obr. 1.1), která v průběhu fetálního vývoje, kdy se plíce nepodílejí na plynové výměně, zajišťuje průtok krve z plicnice do descendentní aorty. Dučeť se spontánně uzavírá v průběhu prvních dnů po narození. Její funkce končí, jakmile dítě začne dýchat. Svalová tkáň ve stěně dučeťe, která je citlivá na prostaglandin placenty v průběhu gravidity, reaguje po narození na pokles hladiny prostaglandinu v krvi kontrakcí a uzavře lumen dučeťe. Uzavírající se dučeť lze znovu otevřít krátce po narození infuzí prostaglandinu E. Reaktivní tkáň může přesahovat z dučeťe na stěnu aorty a plicnice a může přispívat k tvorbě koarktace na aortě nebo plicnici při uzávěru dučeťe.

Stěna perzistující otevřené dučeťe má jinou histologickou strukturu a chybí u ní typická kontraktilní schopnost, kterou má normální dučeť. Postnatálně dučeť zůstává otevřená u řady patologických cirkulací jako izolovaná vada, nebo jako součást složitějších strukturálních srdečních anomálií (koarktace aorty, defekt komorového septa, interrupce oblouku aorty, stenóza aorty nebo syndrom hypoplastického levého srdce), které se projevují levo-pravým zkratem s objemovým nebo tlakovým přetížením levého srdce. U pravostranných obstrukčních vad (Fallotova tetralogie, atrézie plicnice, trikuspidální atrézie) zajišťuje tepenná dučeť průtok krve plicemi levo-pravým zkratem z aorty. Uvedené vady jsou na otevřené dučeťi dependentní. Jestliže se dučeť u těchto vad po narození uzavře, dítě je ohroženo kritickou hypoxémií. Dučeť je nutné znovu otevřít infuzí prostaglandinu E1 nebo musíme vytvořit náhradu dučeťe – arteriální spojku mezi podklíčkovou tepnou a plicnicí.

Otevřenou tepennou dučeť popsal poprvé Aranzio v roce 1564. Prevalenci výskytu otevřené tepenné dučeťe udává Mitchell 1:200 porodů, Šamánek [121] udává 5 % ze všech vrozených vad. U nezralých novorozenců je výskyt otevřené tepenné dučeťe mnohem častější.

Klinický obraz u dětí s otevřenou tepennou dučeťí závisí na její velikosti a na poměru cévních rezistencí v plicnici a aortě. Děti s malou nebo středně hemodynamicky významnou tepennou dučeťí nemívají žádné celkové příznaky a dučeť se pozná náhodně při fyzikálním vyšetření. Velký průtok krve širokou tepennou dučeťí do plic se projeví namáhavým dýcháním, tachypnoí a častými respiračními infekty, případně až městnavou srdeční slabostí se známkami plicního edému, který může na RTG snímku simulovat zánětlivý plicní proces. Charakteristickým poslechovým nálezem u tepenné dučeťe je kontinuální šelest v prvním a druhém mezižebří vlevo. Při plicní hypertenzi je šelest pouze systolický. Velmi úzká dučeť má šelest malé intenzity. EKG u malé dučeťe bývá normální, s přibývajícím hemodynamickou významností dučeťe se na něm objeví známky objemového zatížení levé komory. U novorozenců bývá na EKG obraz hypertrofie obou komor. Přibývání známek hypertrofie pravé komory svědčí později pro narůstání plicní hypertenze. Na RTG snímku hrudníku je u významné dučeťe zvětšený srdeční stín a bohatá plicní vaskulární kresba. Suverénní diagnostickou metodou je dvourozměrná a dopplerovská echokardiografie, která prokáže velikost a umístění tepenné dučeťe a její hemodynamickou významnost.

Indikace k operaci

1. U novorozenců nebo kojenců je uzávěr tepenné dučeje indikován při nevládnutelné srdeční slabosti z velkého objemového přetížení levého srdce levo-pravým zkratem dučejí, jak u izolované tepenné dučeje, tak u dučeje jako součásti komplexních srdečních vad.

2. U dětí s asymptomatickou dučejí je indikován její uzávěr mezi 1. a 3. rokem věku k zamezení usazení infekčního ložiska v dučeji.

3. U nedonošených symptomatických novorozenců pod 1500 g hmotnosti je indikován pokus o farmakologický uzávěr dučeje *indometacinem* (antagonista syntézy prostaglandinu) v množství $0,2 \text{ mg.kg}^{-1}$ ve 2 až 3 dávkách ve 12–24hodinových intervalech. Používá se též *ibuprofen* v iniciační dávce 10 mg.kg^{-1} i.v. Druhá a třetí dávka po 5 mg.kg^{-1} je podána za 24 a 48 hodin. Není-li farmakologické léčení účinné, nebo je konzervativní léčení kontraindikováno (sepse, krvácení do mozku, trombocytopenie, ischemie střev), je indikována ligatura dučeje u nedonošeného novorozence bez ohledu na jeho hmotnost.

Kontraindikován je uzávěr perzistující tepenné dučeje:

- u vad, u nichž převládá pravo-levý zkrat z plicnice do aorty nad zkratem levo-pravým, při závažné plicní hypertenzi s celkovou plicní rezistencí nad 10 j.m^{-2} u dítěte staršího 2 let;

- u vad, jejichž cirkulace je na dučeji závislá (atrémie plicnice, Fallotova tetralogie, atrémie aorty, interrupce oblouku aorty u novorozenců apod.).

Operace

První úspěšnou ligaturu dučeje uskutečnil Robert E. Gross [48] v Bostonu (USA) v červenci 1938 u 7letého děvčete. V roce 1944 Gross [46] úspěšně resekoval tepennou dučeje. Gross, Crawford a Wangenstein resekovali dučeje u prvních 170 dětí bez úmrtí. Ligaturu dučeje infikované při endokarditidě poprvé úspěšně podvázal Tubbs v Londýně v roce 1939. Dučeje u nezralého dítěte (1400 g) poprvé úspěšně podvázal DeCanq [31] v roce 1963. Heyman [51] poprvé uzavřel dučeje u nezralého dítěte farmakologicky indometacinem. Katetrizační uzávěr tepenné dučeje byl navržen v 80. letech 20. století Rashkindem [107], Lockem a Wesselem. Zprvu byl používán Rashkindův uzávěr tvaru dvojitého deštníčku, který byl později nahrazen Gianturovou spirálou.

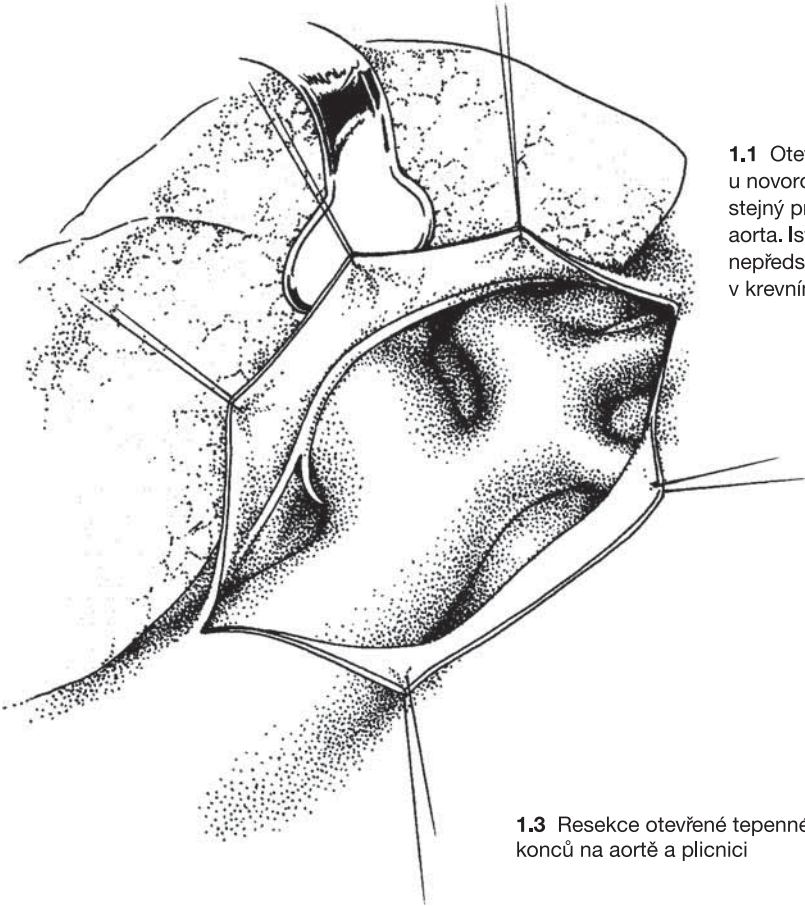
U nás první operoval tepennou dučeje Polák [102] v Praze v roce 1946. Dítě však zemřelo. Se zdarem byla tepenná dučeje poprvé podvázána až roce 1947 Bedrnou [10] v Hradci Králové.

Operační technika

Přístup k tepenné dučeji je zpravidla z levostranné torakotomie.

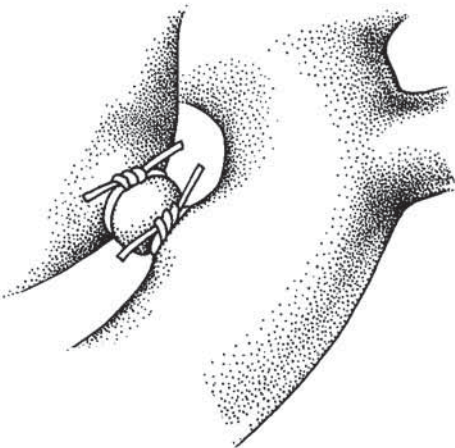
1. Ligatura dučeje

V zadním mediastinu je třeba uvolnit kromě široké dučeje i oblouk a istmus aorty a úsek sestupné aorty pod dučejí (viz obr. 1.1). Vodítkem pro nalezení dučeje je r. recurrens bloudivého nervu, který obkružuje dučeje zepředu a zesponu. Prostor pod zadní stěnou dučeje je vyplněn tuhým peribronchiálním vazivem, nazývaným „Grossovo ligamentum“, které je nutné obezřetně obkroužit pod aortálním koncem dučeje

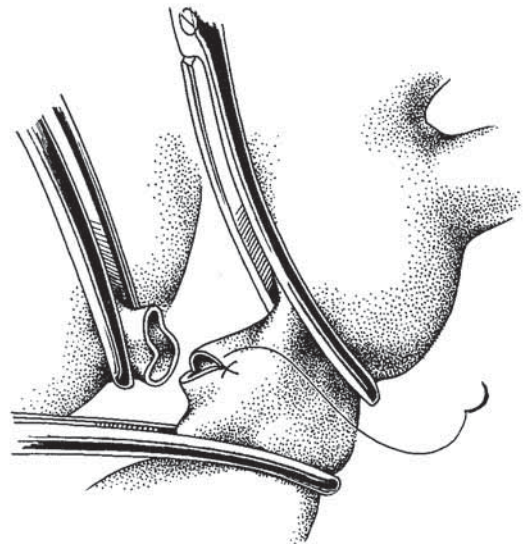


1.1 Otevřená tepenná dučeť u novorozence a kojence má stejný průměr jako descendentní aorta. Isthmus aorty je užší, nepředstavuje však překážku v krevním proudu.

1.2 Uzávěr otevřené tepenné dučeje podvazem dvěma silnými vlákny



1.3 Resekce otevřené tepenné dučeje a přešíť jejich konců na aortě a plicnici



a opatrně a pečlivě uvolnit. Při ostré a hrubé preparaci této struktury hrozí nebezpečí poranění zadní stěny dučeje s prudkým krvácením. Kolem dučeje se provléknou dvě silná vlákna k ligatuře. Před jejím utažením je důležitá zkouška zkusmé komprese dučeje prstem k preparačnímu nástroji. Nezmění-li se pulzová frekvence, kontraktilita myokardu, saturace hemoglobinu v arteriální krvi a systémový tlak, lze dučeje uzavřít podvazem dvěma silnými hedvábnými vlákny (obr. 1.2), mezi něž se obvykle přidává propichový steh polyamidovým vláknem. U hypertenzní dučeje usnadníme její bezpečnou ligaturu tím, že dočasně uzavřeme istmus aorty cévní svorkou a po poklesu tlaku v aortě utahujeme na dučeji dvě ligatury a zajistíme třetí, propichovou ligaturou.

2. Resekce dučeje

Je-li dučeje krátká a široká, je třeba ji resekovat mezi svorkami naloženými na aortu a plicní konec dučeje (obr. 1.3). Oba resekované konce dučeje se přešijí atraumatickými pokračujícími stehy monofilovými vlákny. Je třeba si uvědomit, že krátká dučeje se po protěti retrahuje a okraje dučeje jsou tvořeny měkkou tkání, ve které stehy špatně drží.

3. Uzávěr dučeje záplatou

Velmi krátkou širokou dučeje tvaru aortopulmonálního okénka uzavíráme záplatou. Dakronovou záplatu šijeme na aortální ústí dučeje po otevření aorty mezi dvěma svorkami. Rovněž kalcifikovanou dučeje uzavíráme záplatou, našitou na aortální ústí dučeje přístupem přes aortu.

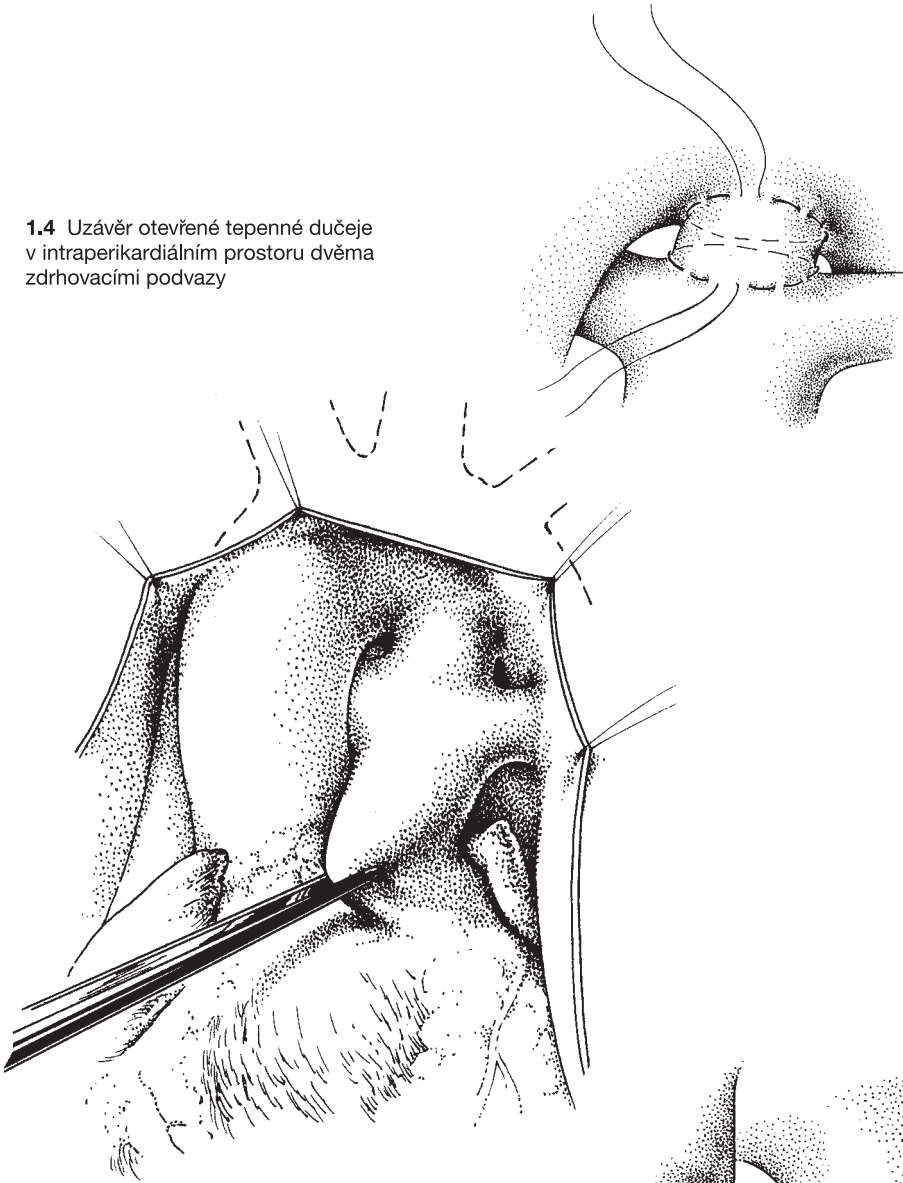
4. Uzávěr dučeje ze střední sternotomie

Je-li třeba uzavřít tepennou dučeje při operaci srdeční vady v mimotělním oběhu, uzavíráme ji intraperikardiálně z předního sternotomického přístupu ještě před zahájením mimotělního oběhu. Kmen plicnice si stáhneme pomocným fixačním stehem kaudálně do operační rány (obr. 1.4). Ve vazivu za levou větví plicnice ostře vypreparujeme tepennou dučeje intraperikardiálně a podvazujeme ji dvěma ligaturami. Je-li třeba, lze dučeje i z tohoto přístupu resekovat. V tom případě našíváme dva cirkulární zdrhovací stehy z tenkých monofilových vláken na adventicii dučeje, zauzlíme je na aortálním a pulmonálním konci a dučeje mezi nimi resekujeme. Nelze-li dučeje intraperikardiálně uvolnit, lze uzavřít pulmonální konec dučeje stehem nebo záplatou uvnitř plicnice na mimotělním oběhu.

5. Uzávěr dučeje u nezralých novorozenců

U novorozenců s hmotností 600–1200 g provádíme operaci v inkubátoru na oddělení nedonošených novorozených dětí v porodnici, aniž bychom dítě převáželi k operaci na kardiochirurgické pracoviště. Stěna hrudníku i plíce bývají u těchto nedonošených dětí edematózně prosáklé, nepoddajné a dislokaci plíce dítě špatně snáší. Indikátorem poruchy oběhu je bradykardie a hypoxémie. Často je nutné postupovat přerušovaně pro nestabilitu oběhu a v přestávkách plíce plně rozepnout. Tepennou dučeje uzavřeme podvazem jednou silnou ligaturou nebo nasazením tantalové svorky Ligaclip (Ethicon) bez větší preparace dučeje (obr. 1.5).

1.4 Uzávěr otevřené tepenné dučeje v intraperikardiálním prostoru dvěma zdrhovacími podvazy



1.5 Uzávěr otevřené tepenné dučeje u nedonošeného novorozence tantalovou svorkou

