

 GRADA®

DIAGNOSTICKÁ
RADIOLOGIE

NEURORADIOLOGIE

Zdeněk Seidl
Manuela Vaněčková

Co víme, je kapka, co nevíme, moře.

DIAGNOSTICKÁ RADIOLOGIE

NEURORADIOLOGIE

Zdeněk Seidl
Manuela Vaněčková

Upozornění pro čtenáře a uživatele této knihy

Všechna práva vyhrazena. Žádná část této tištěné či elektronické knihy nesmí být reprodukována a šířena v papírové, elektronické či jiné podobě bez předchozího písemného souhlasu nakladatele. Neoprávněné užití této knihy bude trestně stíháno.

Prof. MUDr. Zdeněk Seidl, CSc., doc. MUDr. Manuela Vaněčková, Ph.D.

Radiodiagnostická klinika 1. LF UK a VFN, Praha

DIAGNOSTICKÁ RADIOLOGIE

Neuroradiologie

Recenzenti:

MUDr. Milouš Derner

Prof. MUDr. Miroslav Heřman, Ph.D.

MUDr. Andrea Šprláková-Puková, Ph.D.

Vydání odborné knihy schválila Vědecká redakce nakladatelství Grada Publishing, a.s.

© Grada Publishing, a.s., 2014

Cover Design © Grada Publishing, a.s., 2014

TIRÁŽ TIŠTĚNÉ PUBLIKACE:

Vydala Grada Publishing, a.s.

U Průhonu 22, Praha 7

jako svou 5641. publikaci

Odpovědná redaktorka Mgr. Helena Vorlová

Sazba a zlom Jan Šístek

Obrázky dodali autoři.

Obrázky II.1b, II.1e, II.1f, II.2, II.6 a graf III.1 překreslil dle podkladů autorů MgA. Radek Krédl.

Počet stran 528

1. vydání, Praha 2014

Vytiskly Tiskárny Havlíčkův Brod, a.s.

Autoři a nakladatelství děkují společností AUDIOSCAN, spol. s r.o., Philips Česká republika s.r.o., Pražská energetika, a. s. a Siemens, s.r.o. za podporu, která umožnila vydání publikace.



hlavní partner

Práce byla podpořena výzkumným záměrem RVO-VFN 64165 a MSM 0021620849.

Názvy produktů, firem apod. použité v této knize mohou být ochrannými známkami nebo registrovanými ochrannými známkami příslušných vlastníků, což není zvláštním způsobem vyznačeno.

Postupy a příklady v knize, rovněž tak informace o lécích, jejich formách, dávkování a aplikaci jsou sestaveny s nejlepším vědomím autorů. Z jejich praktického uplatnění ale nevyplývají pro autory ani pro nakladatelství žádné právní důsledky.

ISBN 978-80-247-4546-6

ELEKTRONICKÉ PUBLIKACE:

ISBN 978-80-247-9426-6 (pro formát PDF)

Obsah

Seznam použitých zkratk	1	
Úvod	5	
I Mozek	7	
I.1 Vývoj nervového systému a vývojové vady	7	
I.1.1 Vývoj některých struktur mozku a lebky	8	
I.1.2 Ageneze, dysgeneze corpus callosum	12	
I.1.3 Heterotopie šedé hmoty mozkové	16	
I.1.4 Lissancefalie	18	
I.1.5 Holoprocencefalie alobární, semilobární a lobární	21	
I.1.6 Schizencefalie	23	
I.1.7 Chiariho malformace (Arnoldova-Chiariho malformace)	25	
I.1.8 Dandy-Walkerova malformace (D-W variant, D-W komplex, D-W spektrum...)	29	
I.1.9 Mikrocefalie	32	
I.1.10 Hemimegacefalie (hemimacrocefalie)	34	
I.2 Mozkové nádory	36	
I.2.1 Difušní astrocytom low grade	39	
I.2.2 Gliom mozkového kmene	42	
I.2.3 Anaplastický astrocytom	45	
I.2.4 Glioblastoma multiforme	48	
I.2.5 Mozková gliomatóza	51	
I.2.6 Pilocytický astrocytom	54	
I.2.7 Subependymální velkobuněčný astrocytom	57	
I.2.8 Oligodendrogliom	59	
I.2.9 Ependymom	62	
I.2.10 Papilom choroidálních plexů	65	
I.2.11 Gangliogliom	68	
I.2.12 Dysembryoplastický neuroepiteliální tumor (DNET)	70	
I.2.13 Pinealocytom, pinealoblastom	73	
I.2.14 Meduloblastom	76	
I.2.15 Hemangioblastom (angioretikulom)	79	
I.2.16 Primární lymfom CNS	83	
I.2.17 Meningeom	87	
I.2.18 Schwannom (neurilemom, neurinom)	91	
I.2.19 Metastázy CNS (parenchymatózní)	94	
I.2.20 Lipom	99	
I.2.21 Arachnoidální cysta	101	
I.3 Cévní onemocnění mozku	103	
I.3.1 Akutní ischemická cévní mozková příhoda (CMP, stroke, ictus)	109	
I.3.2 Hemoragie – CMP způsobená krvácením do mozkové tkáně	117	
I.3.3 Trombóza hlubokého žilního systému, venózních splavů (venózní infarkt)	122	
I.3.4 Lakunární infarkt	126	
I.3.5 Chronické ischemické změny CNS	128	
I.3.6 Vaskulitidy	132	
I.3.7 Akutní hypertenzní encefalopatie (PRES – posterior reversible encephalopathy syndrome)	136	
I.3.8 Periventrikulární leukomalacie (PVL) – nedonošení novorozenci	141	
I.3.9 Hypoxicko-ischemická encefalopatie u donošených novorozenců	144	
I.3.10 Krvácení u novorozenců (germinal matrix hemoragie)	149	
I.4 Intrakraniální cévní malformace	152	
I.4.1 Arteriovenózní malformace (parenchymální AV malformace)	152	
I.4.2 Durální AV malformace (DAVM)	157	
I.4.3 Aneurysma	162	
I.4.4 Subarachnoidální krvácení (SAK) (netraumatické)	166	
I.4.5 Kavernom (kavernózní malformace, kavernózní angiom)	169	
I.4.6 Venózní angiom (vývojová venózní anomálie)	173	
I.5 Bílá hmota mozková	175	
I.5.1 Fyziologický postup (normální) myelinizace	176	
I.5.2 „Fyziologická“ ložiska zvýšeného signálu v T2W obrazu v bílé hmotě mozkové	187	
I.5.3 Roztroušená skleróza (RS)	189	
I.5.4 Neuromyelitis optica (NMO) – Devicova nemoc	196	
I.5.5 Akutní diseminovaná encefalomyelitida (ADEM)	199	
I.5.6 Progresivní multifokální leukoencefalopatie (PML)	202	
I.5.7 Wallerova degenerace (jako důsledek léze neuronu a axonu)	206	
I.5.8 Centrální pontinní a extrapontinní myelinolýza (osmotický demyelinizační syndrom)	210	
I.5.9 Komplikace radioterapie	213	
I.5.10 Abúzus etylalkoholu (Korsakovův syndrom, Wernickeova encefalopatie, Marchiafava-Bignami syndrom)	215	
I.5.11 Adrenoleukodystrofie	218	

I.6	Zánětlivá onemocnění nervového systému	222	I.11.6	Optochiasmaticko-hypothalamický gliom	. . . 328
I.6.1	Akutní bakteriální meningitida – meningitis purulenta 222	I.11.7	Koloidní cysta 330
I.6.2	Absces mozku a cerebritida 226	I.11.8	Empty sella 332
I.6.3	Tuberkulózní meningitida, tuberkulomy	. . . 229	I.11.9	Infundibulum, patologické léze 334
I.6.4	Cytomegalovirus – kongenitální infekce	. . . 231	II	Mícha a páteř 337
I.6.5	Herpetická encefalitida 233	II.1	Degenerativní onemocnění páteře 337
I.6.6	Lymeská borelióza 237	II.1.1	Degenerativní změny krycí ploténky 343
I.6.7	Mykotická onemocnění CNS 240	II.1.2	Spondylolistéza, spondylolýza 346
I.6.8	Parazitární onemocnění CNS 242	II.1.3	Degenerativní změny disku (bulging, protruze, herniace a volný sekvestr disku)	. . 349
I.6.9	HIV encefalitida, HIV encefalopatie (HIVE), AIDS (syndrom získané imunodeficiency)	. . . 244	II.1.4	Stenóza páteřního kanálu 354
I.6.10	Oportunní infekce CNS 247	II.1.5	Fasetový syndrom 357
I.7	Traumata hlavy a mozku 251	II.1.6	Pooperační komplikace po léčbě degenerativních změn páteře „failed back surgery syndrom (FBSS)“ 359
I.7.1	Mozková kontuze (zhmoždění mozku), komoce (otřes mozku) 252	II.2	Nádory míchy a páteře 364
I.7.2	Epidurální (extradurální) hematom 257	II.2.1	Astrocytom 365
I.7.3	Akutní a subakutní subdurální hematom	. . . 260	II.2.2	Ependymom 368
I.7.4	Chronický subdurální hematom 263	II.2.3	Meningeom 372
I.7.5	Herniace mozkových struktur (mozkové kužele) 266	II.2.4	Schwannom (neurinom, neurilemmom), neurofibrom 376
I.7.6	Difuzní axonální poranění – střížné poranění mozku 269	II.2.5	Hemangiom 381
I.8	Degenerativní onemocnění nervového systému 272	II.2.6	Mnohočetný myelom, plazmocytom 385
I.8.1	„Fyziologické“ stárnutí mozku 273	II.2.7	Metastázy obratlů 390
I.8.2	Alzheimerova choroba 276	II.3	Cévní onemocnění míchy 396
I.8.3	Multisystémová atrofie (MSA) 279	II.3.1	Cévní míšní malformace (arteriovenózní zkratky) 396
I.8.4	Wilsonova choroba (hepatolentikulární degenerace, pseudoskleróza Westphalova-Strümpellova) 282	II.3.2	Míšní infarkt (ischemie míchy) 400
I.8.5	Mesiální temporální skleróza (MTS), hippocampální skleróza 285	II.4	Traumatické léze páteře 403
I.8.6	Parkinsonova choroba 287	II.4.1	Traumatické léze v oblasti horní krční páteře a cervikokraniálního přechodu 404
I.8.7	Hepatocerebrální encefalopatie (HE), získaný hepatocerebrální syndrom 289	II.4.2	Zlomeniny páteře kompresivní, tříštivé, hyperflexní, hyperextenzní a rotační v oblasti Th a LS páteře 408
I.9	Fakomatózy – neurokutánní syndromy	. . . 291	II.5	Zánětlivá onemocnění míchy a páteře	. . . 411
I.9.1	Neurofibromatóza (Recklinghausenova choroba) typ 1 a 2 291	II.5.1	Akutní myelitida 411
I.9.2	Tuberózní skleróza (Bourneville disease)	. . . 294	II.5.2	Meningitida (projevy v oblasti míchy a páteře) 414
I.9.3	Von Hippelova-Lindauova choroba (Rhombencefalo-retinální angiomatóza)	. . . 297	II.5.3	Epidurální empyém (absces), subdurální absces (empyém) 416
I.9.4	Sturge-Weberova choroba (encefalotrigeminální angiomatóza, retinocerebrální angiomatóza) 299	II.5.4	Spondylitida, spondylodiscitida 419
I.10	Hydrocefalus 301	II.5.5	Tuberkulózní spondylitida (Pottova choroba) 422
I.10.1	Hydrocefalus (obstrukční, hyporesorpční, hypersekreční) 301	II.6	Vývojové vady míchy a páteře 426
I.10.2	Normotenzní hydrocefalus 306	II.6.1	Hydrosyringomyelie 426
I.11	Patologické procesy selární oblasti 309	II.6.2	Syndrom zadržené míchy a ztlustělého filum terminale (tethered spinal cord syndrome)	. . 429
I.11.1	Fyziologický vývoj hypofýzy 310	II.6.3	Meningokéla, meningomyelokéla, lipomyelomeningokéla 432
I.11.2	Mikroadenom hypofýzy 312	II.6.4	Myelomeningokéla, myelokéla 436
I.11.3	Makroadenom hypofýzy 315			
I.11.4	Meningeomy (v selární oblasti) 320			
I.11.5	Kraniofaryngiom 323			

III	Baze lební	439	IV.1.5	Pseudotumor orbity (idiopatický zánět očníce, nespecifická myositida)	481
III.1	Patologické procesy hlavy, baze lební, obličejových dutin	439	IV.1.6	Endokrinní orbitopatie	484
III.1.1	Fibrózní dysplazie	440	IV.1.7	Lymfom	486
III.1.2	Pagetova choroba (osteitis deformans)	444	IV.1.8	Kavernózní hemangiom	488
III.1.3	Plazmocytom	447	IV.1.9	Varixy a trombóza v. ophthalmica superior	491
III.1.4	Chordom (baze lební)	449	IV.1.10	Edém papily zrakového nervu	494
III.1.5	Mukokéla	452	IV.1.11	Optická neuritida	495
III.1.6	Sinonazální polypy	456	IV.1.12	Gliom optiku (juvenilní pilocytický astrocytom, gliom optického nervu)	497
III.1.7	Dlaždicový sinonazální karcinom	459	IV.1.13	Meningeom	500
III.1.8	Chemodektom (paraganliom, glomus jugulotympanicum nádor)	462			
III.1.9	Akutní otomastoiditida	465			
IV	Orbita	469	Literatura		505
IV.1	Orbita a oční bulbus	469	Rejstřík		507
IV.1.1	Melanom	470	Souhrn		517
IV.1.2	Odchlípení (detachment) sítnice, cévnatky	474	Summary		519
IV.1.3	Retinoblastom (neuroblastom retinae, neuroretinoblastom)	477			
IV.1.4	Kolobom	479			

Seznam použitých zkratek

ACA	arteria cerebri anterior
ACE	arteria carotis externa
ACI	arteria carotis interna
ACM	arteria cerebri media
ACP	arteria cerebri posterior
ADC	apparent diffusion coefficient
ADEM	akutní diseminovaná encefalomyelitida
AG	angiografie
AHEM	akutní hemoragická encefalomyelitida
AICA	a. cerebelli anterior inferior
AIDS	syndrom získané imunodeficience
ALS	amyotrofická laterální skleróza
AVF	arteriovenózní fistula
AVM	arteriovenózní malformace
BH	bílá hmota (mozková)
BSE	bovinní spongiformní encefalopatie
BT	bolus time
Ca	vápník
CADASIL	cerebral autosomal dominant arteriopathy with subcortical infarcts and leukoencefalopathy
cART	kombinovaná antiretrovirová terapie
CBF	mozkový krevní průtok
CBV	mozkový objem krve
CJD	Creutzfeldova-Jakobova choroba
CMP	cévní mozková příhoda
CMV	cytomegalovirus
CNS	centrální nervová soustava
Cr	creatin
CT	výpočetní tomografie
CTA	CT angiografie
Cu	měď
DAVM	durální AV malformace
DAP	difuzní axonální poranění
DCX	doublecortin
DIR	double inversion recovery
DISH	difuzní idiopatická skeletální hyperostóza
DK	dolní končetina
DMO	dětská mozková obrna
DNET	dysembryoplastický neuroepiteliální tumor
DSA	digitální subtrakční angiografie
DTI	difuzní tenzor
DWI	difuzně vážený obraz (diffusion weighted imaging)
EBV	Epstein-Barrové virus
EEG	elektroencefalografie
ERT	endovaskulární revaskularizační terapie
FA	frakční anizotropie
FBSS	failed back surgery syndrom
Fe	železo
FLAIR	fluid attenuated inversion recovery
fMR	funkční magnetická rezonance
GCS	Glasgow coma scale
GFAP	gliální fibrilární kyselý protein

Gy	Gray
HAART	vysoce aktivní antiretrovirová terapie
HACM	hyperdenze a. cerebri media
hCG	lidský choriogonadotropin
HE	hepatocerebrální encefalopatie
HEB	hematoencefalická bariéra
HHV	lidský herpesvirus (human herpes virus)
HIV	virus lidské imonodeficiency (human immunodeficiency virus)
HIVE	HIV encefalopatie
HK	horní končetina
HSV 1	herpes simplex virus typu 1
HSV 2	herpes simplex virus typu 2
HU	Hounsfieldova jednotka (Hounsfield Unit)
Cho	cholin
ICP	nitrolební tlak
Ig	imunoglobulin
INH	isoniazid
IR	index rezistence
IRIS	immune reconstitution inflammatory syndrome (zánětlivý syndrom imunitní obnovy)
Ki-67	jaderný proliferací antigen
KL	kontrastní látka
MDEM	multifázická diseminovaná encefalomyelitida
MELAS	mitochondrial myopathy, encephalopathy, lactic acidosis a stroke-like episodes
MIB-1	histologický marker buněčné proliferace
MPS	mukopolysacharidóza
MR	magnetická rezonance
MRA	magnetická rezonanční angiografie
MRS	magnetická rezonanční spektroskopie
MRV	magnetická rezonanční angiografie venózní fáze
MSA	multisystémová atrofie
MSA-A	multisystémová atrofie s autonomními poruchami (dříve označována Shy-Dragerův syndrom)
MSA-C	multisystémová atrofie s příznaky mozečkového syndromu
MSA-P	multisystémová atrofie s příznaky Parkinsonova syndromu
MTR	magnetizační transfer ratio
MTS	mesiální temporální skleróza
MTT	průměrný tranzitní čas
NAA	N-acetylaspartát
NAWM	normálně vypadající bílá hmota
NF1	neurofibromatóza typ 1 periferní
NF2	neurofibromatóza typ 2 centrální
NIHSS skóre	National institute of Health Stroke Scale
NMO	neuromyelitis optica
PAPP-A	těhotenský plazmatický protein-A
PCR	polymerázová řetězová reakce
PDW obraz	proton denzitně vážené zobrazení
PEG	pneumoencefalografie
PET	pozitronová emisní tomografie
PGC-1	peroxisome proliferator-activated receptor coactivator 1
PiB	Pittsburgh compound B
PICA	a. cerebelli inferior posterior
PMG	pneumomyelografické vyšetření
PML	progresivní multifokální leukoencefalopatie
PNET	primitivní neuroektodermální nádor
PRES	posterior reversible encephalopathy syndrome (akutní hypertenzní encefalopatie)
PSO	progresivní supranukleární obrna (syndrom Steele-Richardson-Olszewski)
PSP	progresivní supranukleární paralýza
PVL	periventrikulární leukomalacie
PWI	mozková perfuze
rCBV	regionální mozkový krevní objem
ROP	retinopatie u nedonošených (retinopathy of prematurity)
rrCBV	relativní regionální mozkový krevní objem

RS	roztroušená skleróza
rt-PA	rekombinovaný tkáňový aktivátor plasminogenu
SAK	subarachnoidální krvácení
SDH	subdurální hematom
SE	spin echo
SLE	systémový lupus erythematodes
SPECT	jednofotonová emisní tomografie
SPIR	spectral presaturation by inversion recovery
SSPE	subakutní sklerozující panencefalitida
TBC	tuberkulóza
THK	tloušťka řezu (slice thickness)
TIA	transientní ischemická ataka
TK	krevní tlak
TORCH	toxoplazmóza, rubeola, cytomegalovirus, herpes simplex virus
TP	time peak (doba nejvyššího průtoku)
UBO	unidentified bright object
UZ	ultrazvuk
vCJD	varianta Creutzfeldovy-Jakobovy choroby
VLCFA	mastné kyseliny s velmi dlouhými řetězci (very long chain fatty acids)
VZV	varicella-zoster virus
X-ALD	X-vázaná adrenoleukodystrofie
XLIS	X-vázaná lissencefalie

Úvod

Uvedená publikace je prvním dílem „Diagnostické radiologie“. Obsahem tohoto dílu jsou kromě chorob mozku patologické procesy hlavy, orbity a očního bulbu, páteře a míšních struktur.

Kniha je rozdělena na jednotlivé kapitoly na základě patologicko-anatomické klasifikace, kde samostatně uvádíme jednotlivé klinické jednotky. Pro přehlednost, až na několik výjimek, jsme se snažili zachovat jednotnou strukturu kapitol, která se skládá ze čtyř částí: základních informací o chorobě (které jsme se snažili až do odevzdání knihy k tisku stále doplňovat o aktuální poznatky), zobrazení, diagnostiky a klinického obrazu a diferenciální diagnostiky.

Zásadní pozornost jsme věnovali obrazové části. Naši snahou bylo z didaktických důvodů dokumentovat více pacientů v méně „řezech“ než jednotlivé pacienty s celým spektrem vyšetření. Zdrojem se stal archiv naší kliniky, jen výjimečně u některých málo četných diagnóz jsou obrázky vypůjčené z jiných pracovišť, což je vždy uvedeno.

Diferenciální diagnostika je doprovázena pro ilustraci snímky některých typických nálezů.

Jak napovídá název, jedná se o diagnostickou radiologii, jejímž obsahem není radiologie intervenční. Tento trend respektují i zahraniční monografie, neboť intervenční radiologie je samostatný specializovaný podobor, kterým se obvykle zabývá jiné spektrum lékařů. Rovněž by tato oblast výrazně rozšířila rozsah publikace, a pochopitelně by ani nemohla obsáhnout celou tuto problematiku a byla by pro potřeby intervenčních radiologů insuficientní. Uvedenou oblast radiologie se zabývá řada samostatných monografií.

Neuroradiologie je odvětví, které v oblasti zobrazovacích metod prodělalo v posledních letech největší rozvoj a změny ve strategii diagnostiky s objevením nových vyšetřovacích modalit, který zdaleka není ukončen. Nedávná

doba, kdy výše uvedený obor ovládalo pneumoencefalografické a perimyelografické vyšetření, se bude mladým lékařům zdát s trochou nadsázky tak vzdálená, jako vláda dinosaurů na naší planetě. Je logické, že na základě klinických zkušeností nové metody teprve najdou své optimální uplatnění, možná že některé naopak zaniknou objevem nových modalit.

Myslíme si, že se potvrdila koncepce stanovená pro obor neuroradiologie, vždy prosazovaná naší klinikou, o nutnosti prolnutí neuroradiologie s ostatními paraklinickými metodami a klinickou neurologií.


Interpretace nálezů při využití nových metod s vysokou senzitivitou zobrazení je mnohdy nesnadná a častou realitou je skutečnost, že mezi patologickým obrazem a fyziologickým nálezem není zcela jednoznačná hranice, a je vždy přínosné posuzovat patologický obraz v souvislosti s klinickým nálezem a paraklinickými testy. Nutné je zdůraznit, že jednoznačně negativní nález má mnohdy stejnou cenu pro klinického lékaře jako nález patologický.

Snahou byla „vyvážená“ učebnice v jednotlivých oblastech, i když jsme si vědomi, že výzkumné zaměření pracoviště jistě tuto snahu částečně ovlivní.

V textu jsme použili některé termíny, které snad nejsou správné z hlediska českého jazyka, ale jsou tak vžitě v odborné terminologii a dokonce i mezi laickou veřejností, že užití „správných“ českých výrazů činí text méně čtivý, navíc některé termíny nemají zcela přesný český ekvivalent.

Autoři přejí mnoho hezkých chvil při studiu publikace.

*prof. MUDr. Zdeněk Seidl, CSc.,
doc. MUDr. Manuela Vaněčková, Ph.D.*



Mozek

I.1 Vývoj nervového systému a vývojové vady

Maturace centrální nervové soustavy (CNS) nekončí porodem, ale pokračuje v kojeneckém věku (myelinizace některých spojů v oblasti okcipitální a frontální je patrná ještě ve 3. dekadě).

Defekty vzniklé v období časně neurulace (1. měsíc embryonálního vývoje) jsou spojeny s těžkými malformacemi CNS a často končí spontánním potratem. Ke konci 2. měsíce je ukončeno období organogeneze a nastupuje **fáze neurální a gliální proliferace**. Ze zárodečné tkáně (germinal matrix), která je uložená periventriculárně (subependymálně), „vycestovávají“ neurony a buňky glie (2.–5. měsíc), gliové buňky ještě v prvních měsících po narození, do cílových míst své funkce. **Migrace neuronů** neprobíhá kontinuálně, ale ve „vlnách“. Tímto způsobem se postupně vytváří šedá hmota centrální, mozečku a mozkové kůry. Začátek **gyrifikace** můžeme zobrazit od 22.–24. týdne fetálního vývoje a končí kolem 40. týdne, kdy počet gyrů a sulků mozku odpovídá dospělému jedinci. Další mechanismus nutný pro činnost nervového systému je **synapsogeneze** – vytváření propojení nervových buněk. Maximum těchto synapsí se objevuje v 4. a 5. měsíci prenatalního vývoje, ale tvoření nových spojů pokračuje po celý život jedince a umožňuje schopnost dlouhodobé paměti. **Myelinizace** (tvorba myelinových pochev kolem nervových vláken) je poměrně dlouhý proces, začíná prenatalně ve 20. týdnu v hřbetní míše (v oblasti zadních míšních provazců a v tractus spinothalamicus), postupuje kranálně, kde končí z velké části okolo 2. roku života (myelinizace oblasti parieto-okcipitální je dokončena až ve 3. a 4. deceniu). Lze konstatovat, že myelin je známkou funkční zralosti mozku. Gyrifikaci mozku můžeme sledovat kromě vyšetření magnetickou rezonancí pomocí ultrazvukového vyšetření, myelinizaci kromě histologických studií umožňuje sledovat pouze MR.

Z tohoto vývoje lze odvodit některé vrozené malformace. Organogenní poruchy vývoje mozku vznikají *in utero* zpravidla jako reakce vyvíjejícího se mozku na insult (např. infekce, metabolické poruchy, exogenní toxické látky...) působící v určité fázi vývoje. Tyto poruchy organogeneze bývají spíše sporadické a nedědičné na rozdíl od malformací histogenetických a poruch biochemických, které jsou často dědičné.

Vývojových vad CNS je více než 2000, některé lze považovat za velmi vzácné. V našem textu jsme se

rozhodli vybrat určité spektrum vývojových malformací, které jsou relativně časté. Vyhledávání vývojových vad v období prenatalním je z hlediska zobrazovacích metod doménou ultrasonografie. Toto vyšetření je součástí prenatalní péče. Každá těhotná žena je několikrát takto vyšetřena a nález malformace, která by byla velmi obtížně slučitelná s normálním životem, je důvodem doporučení interrupce. MR je modalita, která je indikována jako doplňující vyšetření, když nález na UZ není jednoznačný. V rámci screeningu v 1. trimestru se kombinuje ultrazvukové vyšetření (měření šijového projevení) a vyšetření mateřských sérových markerů – těhotenský plazmatický protein-A (PAPP-A) a volná beta podjednotka hCG. Na konci 1. trimestru lze již posoudit anatomii plodu a zachytit malformace. Ve 2. trimestru se provádí screeningové ultrazvukové vyšetření plodu v rozmezí 18.–22. týdne, kdy je již možné diagnostikovat většinu malformací plodu.

V postnatálním období se již plně vedle ultrasonografického vyšetření uplatňuje ze zobrazovacích metod CT a MR.

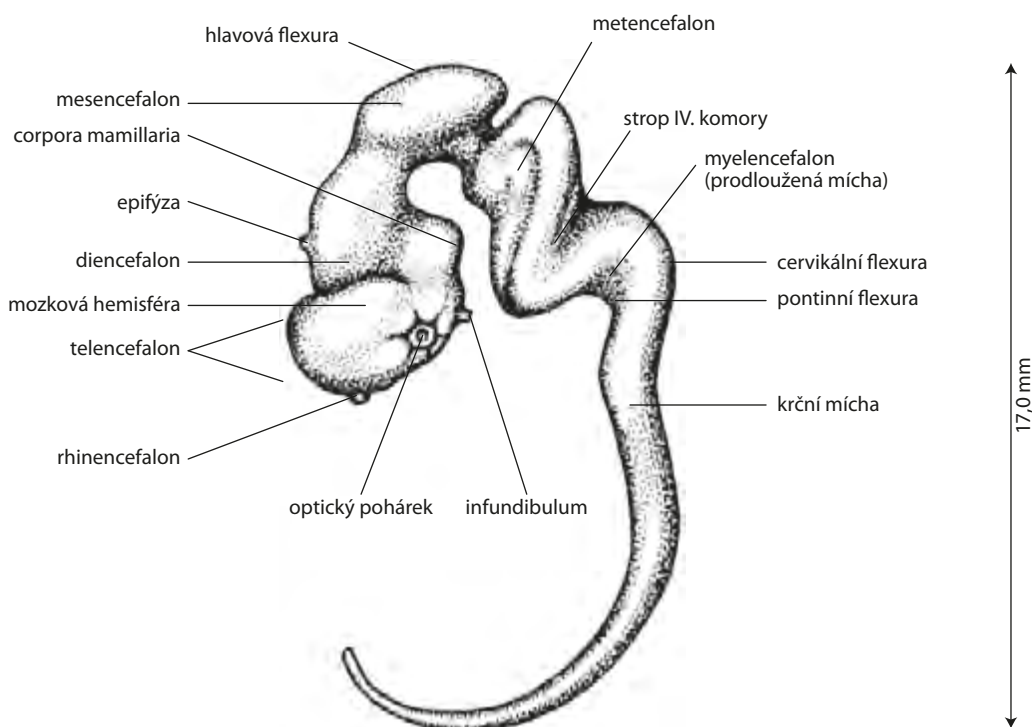
Porucha dorzální indukce (3.–5. týden) anencefalie, encefalokéla, meningokéla, Chiariho malformace, kranio-rachischisis, hydrosyringomyelie, meningomyelokéla, uzavřený spinální dysrafismus (kožní překrytí defektu je zachováno): meningokéla, lipomeningokéla, dermální sinus, syndrom tethered cord (syndrom zadržené míchy), intradurální fibrolipom, diastematomyelie, syndrom kauzální regrese.

Porucha ventrální indukce (5.–10. týden) holoprocencefalie (lobární, semilobární a alobární), septooptická dysplazie, mozečková dysplazie, Dandy-Walkerova malformace, rhobencefalosynapsis, Joubertův syndrom, anomálie obličejů.

Porucha neuronální proliferace, diferenciace a histogeneze (2.–4. měsíc) mikrocefalie, megalencefalie (makrocefalie), neurocytární syndromy, arachnoidální cysty, cévní malformace, vrozené nádory a vrozené cysty.

Porucha migrace a gyrifikace (2.–5. měsíc) schizencefalie, lissencefalie, heterotopie, pachygyrie/polymikrogyrie, ageneze corpus callosum, Lhermit-Duclosova nemoc.

Destruktivní poškození CNS (v době embryonálního vývoje i v období perinatálním a postnatálním). Jedná se o lézi nervové tkáně již vytvořené. Nejčastější příčinou jsou poruchy cévního zásobení, kongenitální infekce, toxické látky, trauma, metabolická dysfunkce (hypoglykemie...). Mezi uvedené poruchy řadíme porencefalii, hydrancefalii, gliózu, obvykle s drobnými cystami.



Obr. I.1 Schéma centrálního nervového systému – konec 7. týdne (převzato z publikace Seidl Z, Obenberger J. Neurologie pro studium i praxi. Praha: Grada Publishing 2004)

I.1.1 Vývoj některých struktur mozku a lebky

V uvedené kapitole uvádíme vývoj některých struktur mozku, lebky, kde dochází k výrazným změnám tvaru, velikosti, signálu v modalitě MR a neznalost tohoto vývoje by mohla vyvolat chybnou interpretaci nálezu.

Corpus callosum. Mezi 8.–16. týdnem prenatálního vývoje lze pozorovat počátky jeho vývoje. Při narození je corpus callosum nápadně tenké (mylně někdy popisováno jako hypoplazie), i když je již většina axonů vytvořena. Jeho překotný růst je způsoben nástupem myelinizace (již vytvořených axonů). Ve 4. měsíci dochází ke zvýšení intenzity signálu v oblasti splenia. V 7.–8. měsíci je již patrná myelinizace celého corpus callosum (zvýšená intenzita signálu v T1W obrazu oproti ostatní mozkové tkáni), ale velikostí ještě neodpovídá dospělým jedincům. Mezi 9.–12. měsícem je vývoj tvaru i intenzita signálu corpus callosum v obrazu MR ukončena.

Změny kostní dřevě a vývoj obličejových dutin.

Po narození zobrazíme nízkou intenzitu signálu kostní dřevě v T1W obrazu v klivu, kosti klínové (resp. celé bazi lebni) i v diploických částí lbi, reprezentující krvetvornou (červenou kostní dřevě). Ke konci 1. roku života v oblasti crista galli a processus nasalis os frontale je zvýšená intenzita signálu v T1W obrazu, odpovídající tukové přeměně dřevě – žlutá dřevě. Okolo 2. roku věku zobrazujeme žlutou dřevě v přední části kosti klínové (v tomto místě se později vytvoří sinus sfenoidalis), v ostatních částech kosti klínové a klivu zůstává nízká intenzita signálu. Ke konci 4. roku v místě výše popsaných tukových změn kostní dřevě dochází k pneumatizaci a vývoji sinus sfenoidalis. V klivu a kosti klínové se objevují ložiska zvýšené inten-

zity signálu (tuková dřevě). V dalších letech se postupně ložiska zvýšeného signálu tukové dřevě mění v difuzní, aby okolo 15. roku získala baze lebni typický homogenní zvýšený signál.

Sinus maxilaris je při narození velmi rudimentální a pomalu se zvětšuje, svůj definitivní tvar získává ukončením puberty (dotvarováním obličeje). Sinus ethmoidalis se postupně od narození zvětšuje a normální velikosti dosahuje kolem 6. roku života. Sinus frontalis se vyvíjí jako poslední. Při narození je v jeho místě červená kostní dřevě, žádná pneumatizace není patrná. Po 2. roce – obdobně jako u sfenoidálního sinu – přes žlutou kostní dřevě dochází k pneumatizaci a konečnému tvaru sinu.

Rozšíření subarachnoidálních prostorů na konvexitě v prvním roce života. V 1. roce života můžeme u dětí pozorovat nález, který lze považovat za ještě fyziologický rozšíření subarachnoidálních prostorů na konvexitě, někdy i diskretní rozšíření mozkových komor. Příčinou je nejspíše diskrepance mezi růstem lebky a mozku, svoji roli může také hrát nezrálость Pacchionských granulací (vstřebávají likvor do žilního oběhu), které jsou plně funkční ke konci 2. roku života.

Diferenciální diagnostika vývoje corpus callosum

- **Hypoplazie corpus callosum:** v 1. měsíci někdy obtížné odlišit oproti fyziologickému vývoji, v úvahu přichází opakované vyšetření s časovým odstupem (kontrolní UZ, při podezření na další patologie – MR).

Diferenciální diagnostika vývoje kostní dřevě

- **Fibrózní dysplazie:** postihuje často maxilu, mandibulu. Nativní RTG zobrazí sklerotické, lytické nebo