

Jan Janoušek a kolektiv

---

# EKG a dysrytmie v dětském věku

3., zcela přepracované a doplněné vydání

---





I. Andršová, M. Bébarová, R. A. Gebauer, J. Janoušek, P. Kubuš,  
T. Novotný, M. Procházka, J. Radvanský, K. Slabý, V. Tomek, P. Vít

---

# EKG a dysrytmie v dětském věku

**3., zcela přepracované a doplněné vydání**

---

### **Upozornění pro čtenáře a uživatele této knihy**

Všechna práva vyhrazena. Žádná část této tištěné či elektronické knihy nesmí být reprodukována ani šířena v papírové, elektronické či jiné podobě bez předchozího písemného souhlasu nakladatele. Neoprávněné užití této knihy bude **restně stíháno**.

## **EKG A DYSRYTMIE V DĚTSKÉM VĚKU**

### **3., zcela přepracované a doplněné vydání**

---

#### **TIRÁŽ TIŠTĚNÉ PUBLIKACE:**

##### **Hlavní autor a editor:**

prof. MUDr. Jan Janoušek, Ph.D.

##### **Autorský kolektiv:**

MUDr. Irena Andršová, Ph.D.; doc. MUDr. Markéta Bébarová, Ph.D.;  
MUDr. Roman A. Gebauer; prof. MUDr. Jan Janoušek, Ph.D.; MUDr. Peter Kubuš;  
MUDr. Tomáš Novotný, Ph.D.; MUDr. Michal Procházka;  
doc. MUDr. Jiří Radvanský, CSc.; MUDr. Kryštof Slabý; MUDr. Viktor Tomek;  
MUDr. Pavel Vít

##### **Recenze:**

MUDr. Viera Illíková  
prof. MUDr. Josef Kautzner, CSc., FESC

Vydání odborné knihy schválila Vědecká redakce nakladatelství Grada Publishing, a.s.

Autoři i nakladatelství děkují společností CARDION s.r.o. a EP SERVICES s.r.o. za finanční podporu, která umožnila vydání publikace.



Podpořeno MZ ČR – RVO, FN v Motole 00064203.

© Grada Publishing, a.s., 2014

Obrázky, není-li uvedeno jinak, z archivu autorů.

Cover Design © Grada Publishing, a.s., 2014

Cover Photo © fotobanka allphoto, 2014

Vydala Grada Publishing, a.s.

U Průhonu 22, Praha 7

jako svou 5722. publikaci

Odpovědný redaktor Mgr. Luděk Neužil

Sazba a zlom Antonín Plička

Počet stran 272 + 2 strany barevné přílohy

Třetí vydání, v Grada Publishing první, Praha 2014

Vytiskly Tiskárny Havlíčkův Brod, a. s.

*Názvy produktů, firem apod. použité v této knize mohou být ochrannými známkami nebo registrovanými ochrannými známkami příslušných vlastníků, což není zvláštním způsobem vyznačeno.*

*Postupy a příklady v knize, rovněž tak informace o lécích, jejich formách, dávkování a aplikaci jsou sestaveny s nejlepším vědomím autorů. Z jejich praktického uplatnění ale nevyplývají pro autory ani pro nakladatelství žádné právní důsledky.*

**ISBN 978-80-247-5006-4**

---

#### **ELEKTRONICKÉ PUBLIKACE:**

**ISBN 978-80-247-9602-4 (ve formátu PDF)**

**ISBN 978-80-247-9603-1 (ve formátu EPUB)**

# Obsah

<b>Seznam použitých zkratek</b>	<b>9</b>
<b>Seznam autorů</b>	<b>11</b>
<b>Poděkování</b>	<b>12</b>
<b>Úvod</b>	<b>13</b>
<b>1. Vznik a snímání elektrokardiogramu</b>	<b>15</b>
<b>2. Popis elektrokardiogramu</b>	<b>19</b>
2.1 Terminologie popisu EKG křivky	19
2.2 Postup při popisu EKG křivky	20
2.2.1 Charakter srdečního rytmu, lokalizace síní	21
2.2.2 Frekvence síní a komor	21
2.2.3 Délka jednotlivých intervalů	21
2.2.4 Určování osy	23
2.2.5 Morfologie vlny P, zvětšení síní	24
2.2.6 Morfologie komplexu QRS, lokalizace komor, vývoj EKG křivky v dětském věku, hypertrofie komor	24
2.2.7 Morfologie repolarizační fáze	31
2.3 Hodnocení EKG v rámci preventivních sportovních prohlídek	34
<b>3. Příčiny arytmií</b>	<b>41</b>
<b>4. Diagnostika arytmií</b>	<b>43</b>
4.1 Běžný EKG záznam	43
4.2 Zátěžové vyšetření	44
4.2.1 Kontraindikace zátěžového vyšetření	45
4.2.2 Základní pojmy pro zátěžové vyšetření	45
4.3 Test na nakloněné rovině	51
4.4 Signálově průměrované EKG	52
4.5 24hodinová monitorace srdečního rytmu (Holter)	53
4.6 Epizodní záznamníky (event. rekordéry)	55
4.7 Elektrofyzilogické vyšetření	58
<b>5. Léčba arytmií</b>	<b>63</b>
5.1 Vagové manévry	63
5.2 Antiarytmika	63

5.3	Elektrická stimulace srdce	66
5.3.1	Dočasná kardiostimulace při bradykardii	66
5.3.2	Antitachykardická stimulace	67
5.3.3	Resynchronizační stimulace v léčbě akutního srdečního selhání	67
5.3.4	Kardioverze výbojem, defibrilace	68
5.3.5	Trvalá kardiostimulace	69
5.3.6	Implantabilní kardioverter-defibrilátor	81
5.3.7	Srdeční resynchronizační léčba	83
5.4	Katetrizační ablace	84
5.4.1	Indikace ke katetrizační ablacii u dětí	84
5.5	Chirurgická léčba arytmií	86
<b>6.</b>	<b>Normální srdeční rytmus u dětí</b>	<b>91</b>
6.1	Sinusový rytmus, sinusová arytmie, stěhování místa vzniku rytmu	91
6.2	Ostatní fyziologické arytmie u dětí	91
<b>7.</b>	<b>Dysfunkce sinusového uzlu</b>	<b>93</b>
7.1	Elektrokardiogram	93
7.2	Příčiny	93
7.3	Další vyšetření	94
7.4	Terapie	96
<b>8.</b>	<b>Atrioventrikulární blokáda</b>	<b>99</b>
8.1	Atrioventrikulární blokáda I. stupně	99
8.2	Atrioventrikulární blokáda II. stupně	99
8.2.1	Elektrokardiogram	99
8.2.2	Příčiny	101
8.2.3	Další vyšetření a terapie	101
8.3	Atrioventrikulární blokáda III. stupně	101
8.3.1	Elektrokardiogram	101
8.3.2	Příčiny	101
8.3.3	Další vyšetření a léčba	104
<b>9.</b>	<b>Raménkové blokády</b>	<b>107</b>
9.1	Elektrokardiogram	107
9.2	Příčiny	107
9.3	Další vyšetření a léčba	110
<b>10.</b>	<b>Síňové extrasystoly</b>	<b>113</b>
10.1	Elektrokardiogram	113

10.2	Příčiny	113
10.3	Další vyšetření a léčba	114
<b>11.</b>	<b>Supraventrikulární tachykardie</b>	<b>117</b>
11.1	Úvod	117
11.2	Elektrokardiogram	118
	11.2.1 Supraventrikulární tachykardie na podkladě mechanismu reentry	118
	11.2.2 Supraventrikulární tachykardie na podkladě abnormální automacie	135
11.3	Další vyšetření u supraventrikulárních tachykardií	141
11.4	Akutní léčba supraventrikulárních tachykardií	142
11.5	Chronická léčba supraventrikulárních tachykardií	145
	11.5.1 Farmakoterapie	145
	11.5.2 Katetrizační ablace	146
<b>12.</b>	<b>Flutter síní, intraatriální (incizionální) reentry tachykardie</b>	<b>149</b>
12.1	Úvod	149
12.2	Elektrokardiogram	151
12.3	Další vyšetření	152
12.4	Akutní terapie	153
12.5	Další terapie	154
<b>13.</b>	<b>Fibrilace síní</b>	<b>159</b>
13.1	Úvod	159
13.2	Elektrokardiogram	159
13.3	Terapie	160
<b>14.</b>	<b>Komorové tachyarytmie</b>	<b>163</b>
14.1	Úvod	163
14.2	Elektrokardiogram	163
14.3	Akutní terapie	167
14.4	Jednotlivé typy komorových arytmií	170
	14.4.1 Idiopatické komorové arytmie u strukturálně zdravého srdce	170
	14.4.2 Komorové arytmie po operaci vrožených srdečních vad	173
	14.4.3 Komorové tachykardie u kardiomyopatií a tumorů	175
	14.4.4 Hereditární arytmiické syndromy	181
	14.4.5 Syndrom časně repolarizace	202
<b>15.</b>	<b>Fetální arytmie</b>	<b>209</b>
15.1	Úvod	209
15.2	Fetální echokardiogram	209

15.3	Atrioventrikulární blokáda	209
15.4	Supraventrikulární tachykardie	212
15.5	Ostatní fetální arytmie	214
<b>16.</b>	<b>Arytmie při iontových poruchách a intoxikacích</b>	<b>219</b>
16.1	Hypokalémie	219
16.2	Hyperkalémie	219
16.3	Hypomagneziémie	220
16.4	Otrava digitalisem	220
16.5	Otrava tricyklickými antidepresivy	221
<b>17.</b>	<b>Synkopa u dětí a mladistvých</b>	<b>223</b>
17.1	Úvod	223
17.2	Klinický obraz synkop	224
17.3	Rozdělení synkop u dětí podle příčiny	224
17.4	Synkopa zprostředkovaná autonomním nervstvem	226
17.4.1	Vazovagální synkopa	226
17.4.2	Situační synkopa	227
17.4.3	Synkopy v důsledku chronické autonomní insuficience	230
17.5	Vyšetření	230
17.6	Terapie synkopy zprostředkované autonomním nervstvem	232
<b>18.</b>	<b>Příloha</b>	<b>235</b>
18.1	Antiarytmika a léky prodlužující interval QT	235
18.2	Návod ke kardioverzi výbojem	246
18.3	Návod k overdrivu supraventrikulární tachykardie a flutteru síní jícnovou stimulací	247
18.4	Návod k nastavení dočasného externího kardiostimulátoru	248
18.4.1	Jednodutinová stimulace on demand (AAI, VVI)	248
18.4.2	Dvoudutinová stimulace (DDD) u síňokomorové blokády	248
18.4.3	Komorami řízená síňová stimulace (AVT) u pooperační juncční ektopické tachykardie	249
18.5	Tabulky normálních elektrokardiografických hodnot	250
	<b>Rejstřík</b>	<b>264</b>
	<b>Souhrn / Summary</b>	<b>272</b>



# Seznam použitých zkratk

AET	– atrial ectopic tachycardia, síňová ektopická tachykardie
AFib	– atrial fibrillation, fibrilace síní
AFI	– atrial flutter, flutter síní
ARVC	– arrhythmogenic right ventricular cardiomyopathy, arytmogenní kardiomyopatie pravé komory
ATP	– anti-tachycardia pacing, antitachykardická stimulace
AV	– atrioventrikulární
AVB	– atrioventrikulární blokáda
AVNRT	– atrioventrikulární nodální reentry tachykardie
AVRT	– atrioventrikulární reentry tachykardie
BB	– betablokátory
BrS	– Brugadaův syndrom
CAST	– Cardiac Arrhythmia Suppression Trial
CPVT	– catecholaminergic (catecholaminsensitive) polymorphic ventricular tachycardia, katecholaminergní (katecholamisesenzitivní) polymorfní komorová tachykardie
DAD	– delayed afterdepolarization, pozdní následná depolarizace
DCMP	– dilated cardiomyopathy, dilatační kardiomyopatie
EFV	– elektrofyziologické vyšetření
EKG	– elektrokardiogram
FAT	– focal atrial tachycardia, fokální síňová tachykardie
HCMP	– hypertrophic cardiomyopathy, hypertrofická kardiomyopatie
HUTT	– head-up tilt table test, test na nakloněné rovině
CHAT	– chaotic atrial tachycardia, chaotická síňová tachykardie
IART	– intraatriální reentry tachykardie
ICD	– implantace cardioverter-defibrillator, implantabilní cardioverter-defibrilátor
JET	– junctional ectopic tachycardia, junkční ektopická tachykardie
JLNS	– Jervell-Lange-Nielsen syndrome
KT	– komorová tachykardie
LQTS	– long QT syndrome, syndrom dlouhého intervalu QT
MET	– metabolický ekvivalent

## Seznam použitých zkratk

NYHA	– New York Heart Association
PJRT	– permanent junctional reciprocating tachycardia, permanentní junkční reciproční tachykardie
POTS	– postural orthostatic tachycardia syndrome, syndrom posturální ortostatické tachykardie
PSVC	– premature supraventricular contractions, předčasné síňové stahy
RER	– respirační výměnný poměr
RPE	– rating of perceived exertion
RQ	– respirační koeficient
RWS	– Romano-Ward syndrome
SLE	– symptoms limited exercise, symptomy limitovaná zátěž
SQTS	– short QT syndrome, syndrom krátkého intervalu QT
SR	– sarkoplazmatické retikulum
SRL	– srdeční resynchronizační léčba
SVT	– supraventrikulární tachykardie
SZAN	– synkopa zprostředkovaná autonomním nervstvem
TdP	– torsades de pointes
TF	– tepová frekvence
WPW	– Wolff-Parkinson-White

# Seznam autorů

MUDr. Irena Andršová, Ph.D., Interní kardiologická klinika FN Brno a LF MU, Brno

Doc. MUDr. Markéta Bébarová, Ph.D., Fyziologický ústav, LF MU, Brno

MUDr. Roman A. Gebauer, Klinik für Kinderkardiologie, Herzzentrum Leipzig, Universität Leipzig, Německo

Prof. MUDr. Jan Janoušek, Ph.D., Dětské kardiocentrum, FN v Motole, Praha

MUDr. Peter Kubuš, Dětské kardiocentrum, FN v Motole, Praha

MUDr. Tomáš Novotný, Ph.D., Interní kardiologická klinika FN Brno a LF MU, Brno

MUDr. Michal Procházka, Klinika rehabilitace a tělovýchovného lékařství 2. LF UK a FN Motol, Praha

Doc. MUDr. Jiří Radvanský, CSc., Klinika rehabilitace a tělovýchovného lékařství 2. LF UK a FN Motol, Praha

MUDr. Kryštof Slabý, Klinika rehabilitace a tělovýchovného lékařství 2. LF UK a FN Motol, Praha

MUDr. Viktor Tomek, Dětské kardiocentrum, FN v Motole, Praha

MUDr. Pavel Vít, oddělení dětské kardiologie, Pediatrická klinika, FN Brno a LF MU, Brno

# Poděkování

Rád bych poděkoval všem spoluautorům za příjemnou a konstruktivní spolupráci; oběma recenzentům, MUDr. Věře Illíkove a prof. MUDr. Josefu Kautznerovi, CSc., za inspirativní poznámky, které pomohly text výrazně zlepšit jak po obsahové, tak i formální stránce. Všem spolupracovníkům na Dětském kardiocentru FN v Motole za možnost dlouhodobě shromažďovat data pro tuto knihu. A také všem rodinám a blízkým autorů za podporu, bez níž by tato publikace nevznikla.

Prof. MUDr. Jan Janoušek, Ph.D.

# Úvod

Jan Janoušek

Arytmologie a klinická elektrofyziologie prodělala v posledních 30 letech mohutný rozmach založený na prozkoumání mechanismů naprosté většiny poruch srdečního rytmu, zavedení kauzální léčby pomocí katetrizační ablace, účinné prevenci náhlé srdeční smrti implantabilními defibrilátory a odhalení genetického pozadí dědičných poruch srdečního rytmu. Tento vývoj se v plné šíři přenesl i do dětské kardiologie. Možnost rutinní kurativní léčby většiny supraventrikulárních tachykardií, vývoj v oblasti implantátů a zcela nové chápání rizikové stratifikace náhlé srdeční smrti jsou jenom těmi nejvýznamnějšími příklady.

Současně s tímto medicínským a technickým pokrokem se zvyšuje význam alespoň orientačních znalostí o povaze, přirozeném vývoji, rizicích, projevech a léčbě častých nebo život ohrožujících poruch srdečního rytmu v dětském věku. Schopnost základní interpretace EKG křivky by měla patřit k výbavě nejen kardiologa, ale i každého pediatra. Tato kniha si ve třetím, přepracovaném a aktualizovaném vydání klade za cíl poskytnout pokud možno v co nejstručnější formě maximum praktických znalostí pro interpretaci EKG křivky a diagnostiku a léčbu dysrytmií v dětském věku. Zájemce o bližší studium lze odkázat na historické i současné české a zahraniční monografie.

## Použitá a doporučená literatura:

- BRUGADA, J., BLOM, N., SARQUELLA-BRUGADA, G., BLOMSTROM-LUNDQVIST, C., DEANFIELD, J., JANOUSEK, J., ABRAMS, D., BAUERSFELD, U., BRUGADA, R., DRAGO, F., DE GROOT, N., HAPPONEN, J.M., HEBE, J., YEN HO, S., MARIJON, E., PAUL, T., PFAMMATTER, J.P., ROSENTHAL, E. Pharmacological and non-pharmacological therapy for arrhythmias in the pediatric population: EHRA and AEPIC-Arrhythmia Working Group joint consensus statement. *Europace*, 2013, 15(9), p. 1337–1382.
- BYTEŠNÍK, J., ČIHÁK, R. *Arytmie v medicínské praxi*. Praha : Triton s.r.o., 1999, 179 s.
- ČIŽMÁROVÁ, E. *Arytmie v detstom veku*. Martin : Osveta, 1990, 350 s.
- DEAL, B.J., JOHNSRUDE, CL., BUCK, SH. *Pediatric ECG Interpretation: An Illustrative Guide*. New York : Blackwell Publishing – Futura, 2004, 272 p.
- DEAL, B.J., WOLFE, GS., GELBAND, H. *Current concepts in diagnosis and management of arrhythmias in infants and children*. Armonk, New York : Futura Publishing Company, Inc, 1998, 438 p.

- GILLETTE, PC., GARSON, A. Jr. *Clinical pediatric arrhythmias*. Philadelphia : W. B. Saunders Company, 1999.
- GILLETTE, PC., ZEIGLER, RN. *Pediatric Cardiac Pacing*. Armonk, New York : Futura Publishing Company, Inc., 1995, 254 p.
- HUČÍN, B., ŽÁČEK, P. *Dětská kardiochirurgie*. 2 vyd., Praha : Grada Publishing, 2012, 320 s.
- CHALOUPECKÝ, V. *Dětská kardiologie*. Praha : Galén, 2006, 444 s.
- JANOUSEK, J. *EKG a dysrytmie v dětském věku*. 2. vyd., Jinočany : Nakladatelství H&H Vyšehradská, s.r.o., 2004, 164 s.
- LUKL, J. *Srdeční arytmie*. Praha : Grada Publishing, 1996, 232 s.
- PARK, MK., GUNTEROTH, WG. *How to read pediatric ECG's*. 3<sup>rd</sup> ed., St. Louis : Mosby, Inc., 1992, 248 p. (kap. 1, 2, 9 a tab. 18.5).
- RINGEL, J. *Diagnostický přínos EKG pro pediatrickou praxi*. Praha : Avicenum, 1979, 192 s.
- TÁBORSKÝ, M., BRADA, J., BULKOVÁ, V., ČERNÝ, Š., ČIHÁK, R., FIALA, M., GANDALOVICHOVÁ, J., HAMAN, L., HUTYRA, M., KAUTZNER, J., KRÁLOVEC, Š., LEFFLEROVÁ, K., MAREK, D., NEUŽIL, P., PETŘKOVÁ, J., SKÁLA, T., ŠEDIVÁ, L., TOMEK, A., WICHTERLE, D., ŽDÁREK, R. *Fibrilace síní*. Praha : Mladá fronta, 2011, 286 s.
- URBANOVÁ, Z., ŠAMÁNEK M. *Dětská kardiologie*. Praha : Mladá fronta, 2013, 142 s.
- VÍTEK, B. *Dětská elektrokardiografie*. 3. vyd., Brno : Universita J. E. Purkyně, 1977.
- VÍTEK, B., POHANKA, I. *Dysrytmie*. Praha : Avicenum, 1982, 191 s.
- WALSH, EP., SAUL, JP., TRIEDMAN, JK. *Cardiac Arrhythmias in Children and Young Adults with Congenital Heart Disease*. Philadelphia : Lippincott Williams & Wilkins, 2001, 516 p.
- WIDIMSKÝ, J., LEFFLEROVÁ K. *Zátěžové EKG testy v kardiologii*. Praha : Triton, s.r.o., 2000, 167 s.
- WREN, C., CAMPBELL, RWF. *Paediatric cardiac arrhythmias*. Oxford : Oxford University Press, 1996, 368 p.

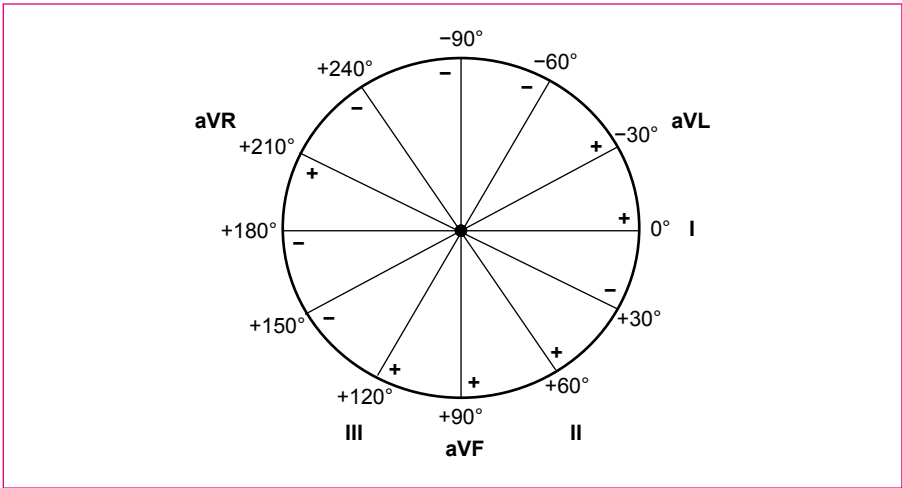
# 1. Vznik a snímání elektrokardiogramu

*Jan Janoušek*

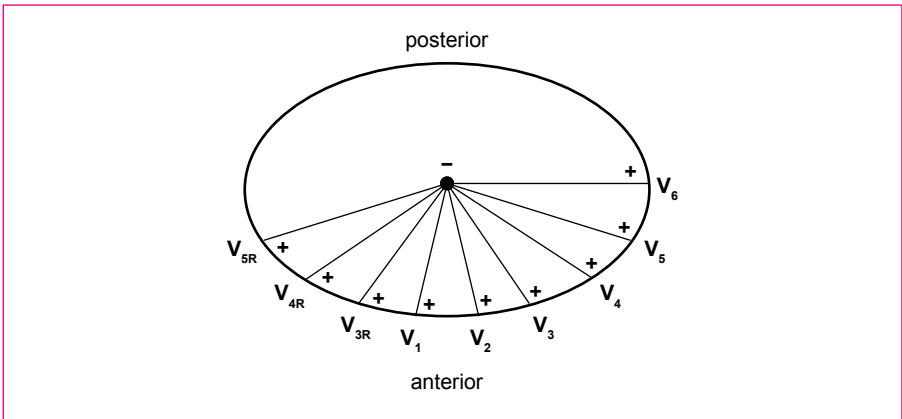
Elektrokardiografická křivka je odrazem sumy elektrických potenciálů vznikajících při depolarizaci a repolarizaci jednotlivých srdečních buněk. Buněčné iontové a s nimi související elektrické děje vytvářející akční potenciál srdeční buňky jsou podrobně popsány v kap. 14.4.4 – Vrozený syndrom dlouhého QT intervalu. Tvar křivky je určován postupem aktivace síňového a komorového myokardu, který je ovlivňován polohou srdce a jeho jednotlivých oddílů, velikostí síní a komor a množstvím jejich svaloviny, poruchami převodního systému a charakterem repolarizace.

Povrchové EKG snímáme pomocí elektrod umístěných na končetinách a na hrudníku. V běžném případě jde o 4 elektrody připevněné na jednotlivých končetinách a 6 až 9 elektrod na povrchu hrudníku. Spojením končetinových elektrod vznikají bipolární a unipolární končetinové svody nacházející se ve frontální rovině pacienta (svod I mezi pravou a levou rukou, svod II mezi pravou rukou a levou nohou, svod III mezi levou rukou a levou nohou, svod aVR mezi pravou rukou a středem svodu III, svod aVL mezi levou rukou a středem svodu II a svod aVF mezi levou nohou a středem svodu I; elektroda na pravé noze slouží jako zemnění). Umístění těchto svodů znázorňuje obr. 1.1. Elektrody umístěné na povrchu hrudníku tvoří propojením s elektrickým středem (vznikne spojením tří aktivních končetinových elektrod) systém unipolárních hrudních svodů lokalizovaných v horizontální rovině pacienta. Jednotlivé hrudní elektrody se nalézají v následujících pozicích: svod V1 – 4. mezižebří těsně vpravo u sternu, svod V2 – 4. mezižebří těsně vlevo u sternu, svod V4 – 5. mezižebří v levé medioklavikulární čáře, svod V3 – mezi svodem V2 a V4, svod V5 – ve výši V4 v přední axilární čáře a svod V6 – ve výši V4 ve střední axilární čáře. Pravostranné hrudní svody V3R, V4R a V5R jsou zrcadlovým obrazem svodu V3, V4 a V5 (obr. 1.2). Jejich užití je nutné při některých patologických polohách srdce (dextrokardie). Často umožňují také lepší rozpoznání hypertrofie pravé komory.

Z uložení jednotlivých svodů je patrné, že svírají různý úhel s elektrickou srdeční osou, určenou průměrným směrem postupu elektrické aktivace srdce.



**Obr. 1.1** Rozložení končetinových svodů ve frontální rovině pacienta. Jednotlivé svody dělí kruh po 30 stupních a umožňují tak pohled na elektrické děje v srdci z různých úhlů.



**Obr. 1.2** Rozložení hrudních svodů v horizontální rovině pacienta.

Postup elektrické aktivace se do jednotlivých svodů promítá v podobě potenciálových rozdílů registrovaných EKG přístrojem. Rozdíly, a tedy i výchylky na EKG křivce, jsou v daném svodu největší, šíří-li se elektrická aktivace paralelně s ním,



a nejmenší, šíří-li se na něj kolmo. Pozitivní výchylka vzniká v případě unipolárních svodů při šíření depolarizace směrem k explorativní elektrodě. U bipolárních svodů vzniká pozitivní výchylka v případě šíření depolarizace k pozitivní elektrodě, kterou představuje pro svod I levá ruka a pro svody II a III levá noha. Při opačném šíření depolarizace vznikají výchylky negativní. Vzhledem k uložení svodů ve dvou na sebe kolmých rovinách lze z tvaru EKG křivky prostorově určit směr šíření elektrické aktivace v kterékoliv části srdečního cyklu.

Záznam dětského EKG se většinou provádí s rychlostí posunu papíru 50 mm/s. Základní citlivost EKG přístroje se nastavuje na 1 mV = 10 mm. Důležité pro zobrazení detailů křivky je i správné nastavení frekvenčních filtrů, které by měly umožňovat zpracování frekvencí v rozsahu 0,05 až 100 Hz, přičemž dodržení dolního frekvenčního filtru je důležité pro správné zobrazení repolarizační fáze, zatímco horní filtr ovlivňuje zobrazení vysokofrekvenčních detailů. V současnosti používáme až na výjimky digitální záznamy elektrokardiografické křivky. Důležitá je vzorkovací frekvence, s jakou daný přístroj pracuje. Levné přístroje mají nízkou frekvenci a nemusí být schopny zobrazit určité detaily, jako jsou vysokofrekvenční kmity nebo stimulační artefakty. Na takové křivce nemusí být např. rozpoznána stimulace síní nebo komor.

### **Použitá a doporučená literatura:**

- KLIGFIED, P., GETTES, LS., BAILEY, JJ., CHILDERS, R., DEAL, BJ., HANCOCK, EW., VAN HERPEN, G., KORS, JA., MACFARLANE, P., MIRVIS, DM., PAHLM, O., RAUTAHARJU, P., WAGNER, GS. American Heart Association Electrocardiography and Arrhythmias Committee, Council on Clinical Cardiology, American College of Cardiology Foundation, Heart Rhythm Society, Josephson M, Mason JW, Okin P, Surawicz B, Wellens H. Recommendations for the standardization and interpretation of the electrocardiogram: part I: The electrocardiogram and its technology: a scientific statement from the American Heart Association Electrocardiography and Arrhythmias Committee, Council on Clinical Cardiology, the American College of Cardiology Foundation, and the Heart Rhythm Society: endorsed by the International Society for Computerized Electrocardiology. *Circulation*, 2007, 115(10), p. 1306–1324.
- PARK, MK., GUNTEROTH WG. *How to read pediatric ECG's*. Chicago-London : Year Book Medical Publishers, 1981.
- SCHWARTZ, PJ., GARSON, A. Jr, PAUL, T., STRAMBA-BADIALE, M., VETTER, VL., WREN, C. European Society of Cardiology. Guidelines for the interpretation of the neonatal electrocardiogram. A task force of the European Society of Cardiology. *Eur. Heart J.*, 2002, 23(17), p. 1329–1344.



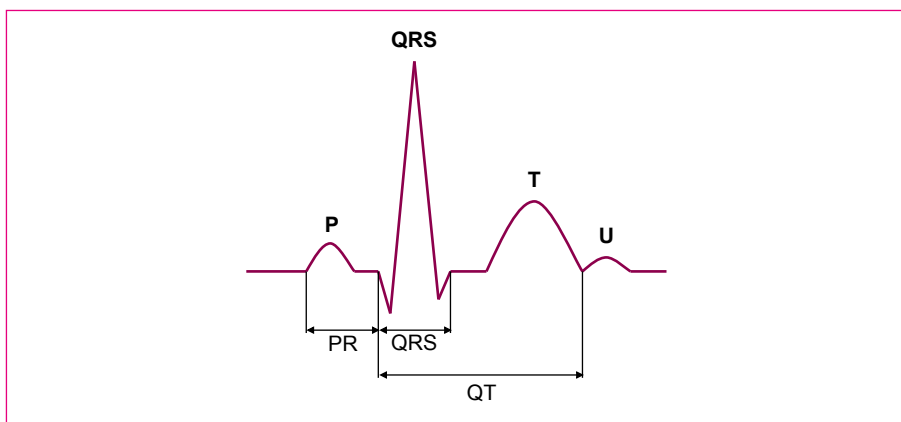
## 2. Popis elektrokardiogramu

*Jan Janoušek, Kryštof Slabý, Michal Procházka*

### 2.1 Terminologie popisu EKG křivky

Vlna P je odrazem depolarizace síní. Komplex QRS odpovídá depolarizaci komor. Vlna T odpovídá repolarizaci komor a vlna U nejspíše repolarizaci Purkyňových vláken (obr. 2.1). Komplex QRS může mít nejrůznější morfologii a jeho jednotlivé kmity jsou definovány následovně: kmit Q je negativní výchylka vyskytující se na začátku komplexu QRS, kmit R je první pozitivní výchylka komplexu QRS, kmit S je negativní výchylka následující za kmitem R. V případě opakování se jednotlivé kmity odlišují čárkovým indexem (R', S', R" apod.). Pokud se na některém kmitu vyskytne zářez, který nedosahuje k izoelektrické čáře, nepopisuje se druhý vrcholek výchylky jako samostatný kmit (obr. 2.2).

Na EKG křivce se mohou vyskytovat artefakty, které mohou imitovat arytmie, např. flutter nebo fibrilaci síní, případně polymorfní komorové arytmie. Záleží na zkušenosti popisujícího, aby takový obraz sám správně vyhodnotil, nebo zkontualoval.



**Obr. 2.1** Vlny, komplexy a intervaly EKG křivky.