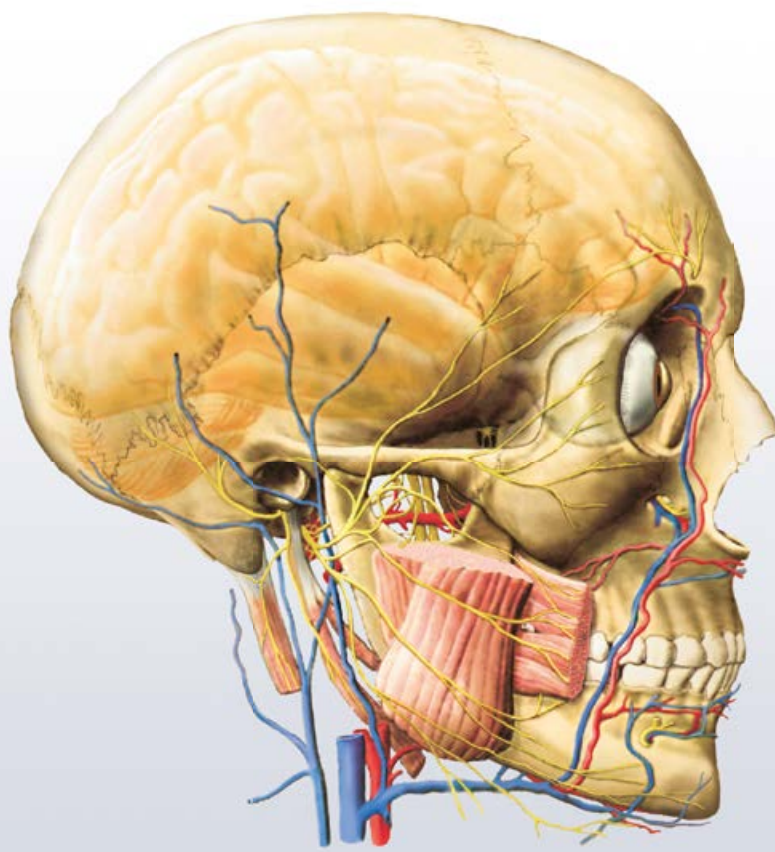


Radomír Čihák

ANATOMIE 3

Třetí, upravené a doplněné vydání





Radomír Čihák

ANATOMIE 3

Třetí, upravené a doplněné vydání

Svazek I – Nauka o cévách

Upravili a doplnili:

prof. MUDr. Radomír Čihák, DrSc.

prof. MUDr. Miloš Grim, DrSc.

(Anatomický ústav 1. lékařské fakulty Univerzity Karlovy v Praze)

Grada Publishing

Upozornění pro čtenáře a uživatele této knihy

*Všechna práva vyhrazena. Žádná část této tištěné či elektronické knihy nesmí být reprodukována a šířena v papírové, elektronické či jiné podobě bez předchozího písemného souhlasu nakladatele. Neoprávněné užití této knihy bude **restně stíháno**.*

Prof. MUDr. Radomír Čihák, DrSc.

ANATOMIE 3

Třetí, upravené a doplněné vydání

Svazek I – Nauka o cévách

Upravili a doplnili:

prof. MUDr. Radomír Čihák, DrSc.

prof. MUDr. Miloš Grim, DrSc.

© Grada Publishing, a.s., 2016

Cover Design © Grada Publishing, a.s., 2016

Vydala Grada Publishing, a.s.

U Průhonu 22, Praha 7

jako svou 6092. publikaci

Odpovědná redaktorka Mgr. et Mgr. Olga Kopalová

Sazba a zlom Jan Šístek

Ilustrace na obálce ak. mal. Ivan Helekal

Ilustrovali ak. mal. Ivan Helekal, Mgr. Jan Kacvinský, † Stanislav Macháček

Fotografie prof. MUDr. Miloš Grim, DrSc.

Počet stran svazku I 272

Třetí, upravené a doplněné vydání, Praha 2016

Vytisklo TISK CENTRUM s.r.o., Moravany

ISBN 978-80-247-9552-2 (pdf)

ISBN 978-80-247-5636-3 (print)

OBSAH SVAZKU I

Předmluva ke 2. vydání	XV
Předmluva ke 3. vydání	XVII
ANGIOLOGIA – NAUKA O CÉVÁCH	1
ANGIOLOGIA – NAUKA O CÉVÁCH	3
SYSTÉM CÉV KREVNÍCH	3
SANGUIS – KREV	4
Corpuscula sanguinis	5
Erythrocyty – červené krvinky	5
Leukocyty – bílé krvinky	5
Thrombocyty – krevní destičky	6
COR – SRDCE	7
Srdce jako celek	7
Rozstřížení srdce při pitvě	11
Atrium dextrum – pravá předsíň	11
Ventriculus dexter – pravá komora	13
Vtoková část pravé komory	13
Výtoková část pravé komory	13
Atrium sinistrum – levá předsíň	18
Ventriculus sinister – levá komora	20
Vrstvy a útvary stěn srdečních	26
Endocardium – endokard (nitroblána srdeční)	26
Chlopně srdeční	26
Chlopně atrioventrikulární	26
Valva atrioventricularis dextra	26
Valva atrioventricularis sinistra	27
Chordae tendineae – šlašinky	28
Chlopně poloměsíčné	29
Žilní chlopně	29
Srdeční skelet	30
Myocardium – myokard	31
Myokard předsíní	32
Myokard komor	34
Vývoj myokardu	34
Systema conducens cordis – převodní systém srdeční	35
Vývoj převodního systému srdečního	39
Epicardium – epikard	40
Cévy a nervy srdce	40
Arteriae coronariae – věnčité tepny	40
A. coronaria dextra	41
A. coronaria sinistra	42
Anastomomy koronárních větví	43
Extrakardiální anastomomy	44
Arteriovenosní anastomomy	44
Myokardová poutka koronárních tepen	44
Venae cordis – žíly srdce	45
Žíly vlévající se do sinus coronarius	45
Venae ventriculi dextri anteriores	46
Venae cordis minimae (Thebesii)	46
Žilní anastomomy na srdci	46
Variabilita žilního řečiště srdce	46
Vývoj koronárního řečiště	46

Mízní cévy srdce	47
Nervy srdce	48
Činnost srdce	49
Postupný průběh systoly a diastoly	51
Endokrinní funkce srdce	53
Pericardium – osrdečník	54
Pericardium serosum	54
Pericardium fibrosum	56
Cévy a nervy perikardu	57
Poloha srdce	57
Projekce srdečních chlopní	59
Rtg obraz srdce	59
Fylogenetický vývoj srdce a velkých cév	65
Základ srdce	67
Vývoj perikardu	73
Vývoj srdce a jeho molekulární mechanismy (<i>M. Grim</i>)	73
Vývoj aorty a velkých tepen	78
Vrozené vady srdce	79
STAVBA CÉV	79
CIRCUITUS SANGUINIS MINOR – MALÝ KREVŇÍ OBĚH, PLICNÍ OBĚH	87
Truncus pulmonalis	87
A. pulmonalis dextra	87
A. pulmonalis sinistra	88
Venae pulmonales – žíly plicní	88
CIRCUITUS SANGUINIS MAJOR – VELKÝ KREVŇÍ OBĚH, TĚLNÍ OBĚH	89
Aorta – srdečnice	89
Aorta ascendens	89
Arcus aortae	89
Přehled hlavních větví aorty	91
Truncus brachiocephalicus	91
A. carotis communis	92
A. carotis externa	94
Přehled větví a. carotis externa	94
A. thyroidea superior	95
A. lingualis	95
A. facialis	95
A. pharyngea ascendens	97
A. occipitalis	97
A. auricularis posterior	97
A. maxillaris	97
A. temporalis superficialis	102
A. carotis interna	102
Přehled větví a. carotis interna	103
Aa. caroticotympanicae	103
Větve v pars cavernosa	103
A. hypophysialis superior	103
A. ophthalmica	103
Větve pro mozek	104
A. subclavia	106
Přehled větví a. subclavia	106
A. vertebralis	106
A. thoracica interna	107
Truncus thyrocervicalis	109
Truncus costocervicalis	109
A. transversa colli (cervicis)	109
A. axillaris	109
Přehled větví a. axillaris	111

A. brachialis	112
A. radialis	112
Přehled větví a. radialis	115
A. ulnaris	115
Přehled větví a. ulnaris	118
Pars descendens aortae – aorta descendens	119
Pars thoracica aortae – aorta thoracica	119
Přehled větví hrudní aorty	120
Pars abdominalis aortae – aorta abdominalis	121
Větve břišní aorty	121
Parietální větve	121
A. phrenica inferior	121
Aa. lumbales	121
Párové viscerální větve	123
A. suprarenalis media	123
A. renalis	123
A. testicularis/a. ovarica	123
Nepárové viscerální větve	123
Truncus coeliacus	123
A. mesenterica superior	125
A. mesenterica inferior	125
A. iliaca communis	126
A. iliaca interna	126
Přehled větví a. iliaca interna	126
A. iliaca externa	129
Větve a. iliaca externa	129
A. femoralis	129
Přehled větví a. femoralis	129
A. poplitea	131
A. tibialis anterior	133
Větve a. tibialis anterior	133
A. tibialis posterior	133
VENAE – ŽÍLY	137
V. cava superior	137
V. brachiocephalica dextra et sinistra	139
V. jugularis interna	141
1. Vv. cerebri	141
2. Vv. meningae	141
3. Sinus durae matris	143
4. Vv. diploicae	145
5. Vv. labyrinthi	145
6. Vv. emissariae	145
7. V. retromandibularis	145
8. Vv. ophthalmicae	147
9. Vv. pharyngeae	149
10. V. facialis	149
11. V. lingualis	149
12. V. thyroidea superior	149
13. V. thyroidea media	149
14. V. jugularis externa	150
V. subclavia	150
V. axillaris	150
Venae membri superioris – žíly horní končetiny	150
Vv. superficiales membri superioris – povrchové žíly horní končetiny	152
Vv. profundae membri superioris – hluboké žíly horní končetiny	154
V. azygos et v. hemiazygos	154
Žíly páteřní	154

V. cava inferior	159
Parietální přítoky dolní duté žíly	161
Viscerální přítoky dolní duté žíly	161
Kavokavální anastomomy	161
V. iliaca communis	163
V. iliaca interna	163
Parietální přítoky	163
Viscerální přítoky	163
V. iliaca externa	163
Vv. membri inferioris – žíly dolní končetiny	163
Vv. superficiales membri inferioris – povrchové žíly dolní končetiny	166
Vv. profundae membri inferioris – hluboké žíly dolní končetiny	169
Spojky povrchových a hlubokých žil dolní končetiny	169
V. portae – vrátnice	169
Portokavální anastomomy	173
Vývoj systému krevních cév (<i>M. Grim</i>)	176
Vývoj tepenného řečiště	181
Vývoj žilního řečiště	185
Fetální krevní oběh	189
Splen (lien) – slezina	193
Stavba sleziny	193
Průtok krve slezinou	194
Bílá pulpa	194
Červená pulpa	196
Funkce sleziny	196
Poloha sleziny	196
Vyšetření sleziny	197
Vývoj a variace sleziny	197
Cévy a nervy sleziny	197
SYSTEMA LYMPHATICUM – SYSTÉM MÍZNÍ	198
VASA LYMPHATICA – MÍZNÍ CÉVY	198
LYMPHA – MÍZA	199
NODI LYMPHATICI – MÍZNÍ UZLINY	199
Krevní cévy uzliny	201
Funkce mizních uzlin	202
Lymfatická tkáň v orgánech	203
Tonsily	204
Appendix	204
Slezina	204
Thymus – brzlík	204
Stavba thymu	205
Lymfocyty thymu	206
Průběh cév v thymu	206
Funkce thymu	206
Syntopie thymu	207
Vývoj thymu	207
Cévy a nervy thymu	207
Monocyto-makrofágový systém	208
Hlavní mizní kmeny	208
Ductus thoracicus	208
Ductus lymphaticus dexter	210
Přehled skupin mizních uzlin a toku mízy	210
Mizní uzliny a mizní cévy hlavy	211
Mizní uzliny a cévy krku	212
Uzliny na laterální straně krku	213
Nodi cervicales laterales superficiales	213
Nodi cervicales laterales profundi	213

Uzliny na přední straně krku	215
Nodi cervicales anteriores superficiales	215
Nodi cervicales anteriores profundi	215
Mízní uzliny a cévy horní končetiny	215
Povrchové mízní cévy	215
Hluboké mízní cévy	217
Mízní uzliny horní končetiny	217
Nodi lymphatici axillares	217
Mízní uzliny a cévy hrudníku	219
Mízní uzliny hrudních stěn	219
Mízní odtok z mléčné žlázy	219
Mízní uzliny orgánů v mediastinu	221
Mízní uzliny a cévy plic	222
Tok mízy z plic	223
Mízní uzliny a cévy pánve a břicha	223
Parietální mízní uzliny pánve a břicha	223
Mízní uzliny pánevních a břišních orgánů	225
Míza z většiny pánevních orgánů	225
Míza z nepárových orgánů břišní dutiny	225
Mízní uzliny a cévy dolní končetiny	229
Povrchové mízní cévy dolní končetiny	229
Hluboké mízní cévy dolní končetiny	232
Mízní uzliny dolní končetiny	232
Vývoj mízního systému (<i>M. Grim</i>)	232
Molekulární mechanismy vývoje lymfatických cév	232
Přehled funkce a stavby lymfatického systému	233
Markery endothelu lymfatických cév	233
Molekulární mechanismy, které se uplatňují za vzniku lymfatických cév	235
Původ endothelu lymfatických cév	235
Definitivní lymfatické řečiště	235
Tvorba lymfatických uzlin	236
Fylogeneze lymfatického systému	236

REJSTŘÍK SVAZKU I i

JMENNÝ REJSTŘÍK viz svazek III

STRUČNÝ OBSAH SVAZKU II

SYSTEMA NERVOSUM – SOUSTAVA NERVOVÁ	239
NERVOVÁ SOUSTAVA	241
Základní pojmy	241
Nervová buňka, neuron (neurocyt)	241
Neuroglie	256
SYSTEMA NERVOSUM CENTRALE – CENTRÁLNÍ NERVOVÝ SYSTÉM	259
Vývojové rozčlenění centrálního nervového systému	260
Dutiny centrálního nervstva	264
HLAVNÍ ČÁSTI CNS A JEJICH MAKROSKOPICKY PATRNÉ SLOŽKY	264
Medulla spinalis – hřbetní mícha	264
Přehled hlavových nervů	272
Truncus encephali – mozkový kmen	274
Medulla oblongata – prodloužená mícha	274
Pons – Varolův most	275
Mesencephalon – střední mozek	283
Cerebellum – mozeček	288
Diencephalon – mezimozek	294
Telencephalon – koncový mozek	304
Dutiny centrálního nervstva	329
Meninges – obaly centrálního nervstva, mozkomíšni pleny	353
Cévní zásobení mozku a míchy	362
STRUKTURA A SPOJENÍ ŠEDÝCH HMOT CNS	379
Šedé hmoty a dráhy hřbetní míchy	379
Šedé hmoty a jádra prodloužené míchy a pontu a jejich spojení	392
Šedé hmoty a dráhy středního mozku	412
Šedé hmoty a dráhy mozečku	418
Jádra a spoje mezimozku	425
Šedé hmoty a spoje koncového mozku	436
FUNKČNÍ SYSTÉMY CENTRÁLNÍHO NERVOVÉHO SYSTÉMU – NERVOVÉ DRÁHY	470
Sensitivita a její regulace	474
Systémy sensitivních drah	474
Motorika a její řízení	486
Motorické dráhy	486
Ovlivnění motoriky na podkorové úrovni	494
Mozečková kontrola pohybů	499
Sensorické dráhy	509
Zraková dráha	509
Sluchová dráha	513
Chuťová dráha	515
Čichové dráhy	517
Dráhy limbického systému	519
Dráhy hypothalamu	524
REJSTRÍK SVAZKU II	i

STRUČNÝ OBSAH SVAZKU III

SYSTEMA NERVOSUM PERIPHERICUM – PERIFERNÍ NERVOVÝ SYSTÉM	528
CEREBROSPINÁLNÍ NERVY – MOZKOMÍŠNÍ NERVY	530
Nervi craniales – hlavové nervy	530
0. Nervus terminalis	530
I. Nervus olfactorius – čichový nerv	532
II. Nervus opticus – zrakový nerv	532
III. Nervus oculomotorius – okohybný nerv	534
IV. Nervus trochlearis – kladkový nerv	536
V. Nervus trigeminus – trojklaný nerv	537
VI. Nervus abducens – odtahovací nerv	548
VII. Nervus facialis – lícní nerv	548
VIII. Nervus vestibulocochlearis – rovnovážný a sluchový nerv	553
Postranní smíšený systém	555
IX. Nervus glossopharyngeus – jazykohltanový nerv	557
X. Nervus vagus – bloudivý nerv	559
XI. Nervus accessorius – přídatný nerv	563
XII. Nervus hypoglossus – podjazykový nerv	565
Nervi spinales – míšní nervy	567
Rami posteriores (dorsales) nervorum spinalium	572
Rami anteriores (ventrales) nervorum spinalium	574
Rami anteriores (ventrales) nervorum cervicalium	574
Plexus cervicalis (C1–C4)	574
Plexus brachialis (C4–Th1)	576
Rami anteriores (ventrales) nervorum thoraciorum (Th1–Th12)	591
Rami anteriores (ventrales) nervorum lumbalium	593
Plexus lumbalis (Th12–L4)	593
Rami anteriores (ventrales) nervorum sacralium et nervi coccygei	598
Plexus sacralis (L4, L5, S1–S5 a Co)	598
SYSTEMA NERVOSUM AUTONOMICUM – AUTONOMNÍ NERVOVÝ SYSTÉM	610
Pars sympathica (systematis nervosi autonomici)	614
Pars parasympathica (systematis nervosi autonomici)	622
INTEGUMENTUM COMMUNE – KŮŽE A KOŽNÍ ORGÁNY	627
KŮŽE A KOŽNÍ ORGÁNY	629
Epidermis	633
Dermis (corium) – škůra	641
Glandula mammae – mléčná žláza	647
ORGANA SENSUUM – SMYSLOVÉ ORGÁNY	657
SMYSLOVÉ ORGÁNY	659
ORGANUM OLEFACTUS – ORGÁN ČICHU	659
ORGANUM GUSTUS – ORGÁN CHUTI	661
ORGANUM VISUS – ZRAKOVÉ ÚSTROJÍ	663
ORGANUM VESTIBULOCOCHLEARE – ÚSTROJÍ ROVNOVÁŽNÉ A SLUCHOVÉ	696
Auris externa – zevní ucho	696
Auris media – střední ucho	702
Auris interna – vnitřní ucho	708
REJSTRÍK SVAZKU III	i
JMENNÝ REJSTRÍK	xix

Předmluva ke 2. vydání

Od prvního vydání třetího dílu Anatomie uplynulo šest let, v průběhu nichž došlo k celé řadě objevů a k zpřesnění pohledů, zejména v anatomii CNS a v poznávání mechanismů embryonálních vývojových dějů na podkladě molekulární biologie a molekulární genetiky. Poznávání molekulárních mechanismů, které řídí vývojové děje, představuje cestu k poznávání molekulární podstaty chorob a vývojových vad. Proto jsou stručné informace o těchto dějích připojeny v petitovém tisku. Odstup od prvního vydání je tedy vhodný pro druhé, upravené a doplněné vydání, ve kterém mezitím již vyšel první i druhý díl této učebnice. Protože zasvěcené úpravy a doplňky v uvedených tematických okruzích mohou zodpovědně připojit jen ti, kdo v daných oborech aktivně výzkumně pracují, požádal jsem o spolupráci na druhém vydání a o příslušné úpravy a doplňky pana prof. MUDr. Rastislava Drugu, DrSc., přednostu Anatomického ústavu 2. LF UK v Praze, a pana prof. MUDr. Miloše Grima, DrSc., přednostu Anatomického ústavu 1. LF UK v Praze, kteří se této práci věnovali s nevšední ochotou.

Bylo také třeba revidovat odkazy na první a druhý díl učebnice, neboť se změnami a s doplňky druhého vydání se změnil počet stránek.

Pro didaktickou koncepci knihy platí vše, co bylo řečeno v předmluvách k prvnímu i druhému vydání prvního i druhého dílu Anatomie. V oddílu centrálního nervového systému byl navíc ještě volen další postup, a to probrání celého systému třikrát, ve třech navazujících fázích. V první fázi je probrána makroskopika CNS, včetně horizontálních a frontálních řezů, aby se student seznámil se všemi základními útvary a pojmy a byl s to orientovat se na materiálu v praktických cvičeních. Ve druhé fázi jsou detailněji probrány útvary šedých a bílých hmot v jednotlivých oddílech CNS, zejména jádra a jejich funkční význam. Ve třetí fázi jsou tyto útvary propojeny nervovými dráhami podle skupin funkcí, které jsou těmito dráhami zajišťovány. Právě při studiu CNS má spojení morfologie struktur s jejich funkcí mimořádný význam a jen tak je možné pochopit celý tento složitý systém.

Obrazy ke třetímu dílu Anatomie vytvořil akad. malíř Ivan Helekal, jemuž se v průběhu práce podařilo najít ideální kompromis mezi realistickým zobrazením a potřebným didaktickým zjednodušením obrazu, který se tak pro studenta stává přijatelným a zapamatovatelným. Děkuji mistru Helekalovi za výborné kresby a za vynikající spolupráci. K doplnění obrazového souboru a pro připomenutí tradic ústavu byly použity čtyři obrazy, které v Anatomickém ústavu v minulosti vytvořili prof. MUDr. RNDr. Ladislav Borovanský, DrSc., a vynikající vědecký kreslíř ústavu, pan Stanislav Macháček. Mikrofotografie v kapitole Molekulární aspekty vývoje nervového systému zhotovil prof. MUDr. Miloš Grim, DrSc., a obr. 144/2, 3 a 310/3 nakreslil Mgr. Jan Kacvinský.

Je třeba zmínit se též o používaném anatomickém názvosloví. Anatomům se občas – položertem, polovážně – vyčítá, že „jejich činnost spočívá převážně ve změnách názvosloví, které se nově objevují každých pět let“. Je to výtka neoprávněná a pronášejí ji nejčastěji ti, jichž se poslední změna názvosloví dotkla, neboť přišla v době jejich studia nebo těsně po ní. Je ovšem třeba připomenout, že poslední zásadní změna nomenklatury byla uvedena do života v letech 1955–1960 (tzv. pařížské názvosloví), a že se tedy užívá již téměř padesát let. Postupné úpravy této nomenklatury (které jednak odstraňovaly některé prohřešky vůči latině, jednak doplňovaly nové pojmy užívané zejména v klinických oborech, např. podrobnější názvy mozkových cév, segmenty jater apod.) nebyly tak zásadní, aby měnily charakter této nomenklatury nebo aby zasáhly do názvů obvyklých v chirurgii nebo v jiném klinickém oboru, a vznikly zejména tam, kde do původní pařížské nomenklatury byly implantovány anglicizované termíny, na něž mnoho uživatelů reagovalo negativně. Je to ovšem malé procento z celkového počtu termínů. Negativní vlastnosti pařížského názvosloví většinou eliminuje (opět při zachování základních pravidel a základního charakteru názvosloví) jeho poslední úprava, kterou pod názvem Terminologia anatomica publikovala Federative Committee on Anatomical Terminology (FCAT) v roce 1998; tato úprava je také respektována v tomto vydání třetího dílu Anatomie, jakož i ve druhém vydání prvního a druhého dílu. V užívání anatomických názvů se ovšem objevují jiné negativní jevy. Na některých pracovištích ve snaze zdůraznit svou vlastní tradici užívají pracovníci názvy, jichž užívali jejich učitelé a učitelé těchto učitelů, a žádají pak po medicích, aby věděli, co je to např. arteria hypogastrica nebo arteria anonyma apod. Jsou to termíny, které se užívaly v dobách prvního mezinárodního názvosloví (basilejského), publikovaného před sto osmi lety, v roce 1895, a z anatomie člověka oficiálně vymizely před téměř sedmdesáti lety, nejpozději v roce 1935, ze srovnávací anatomie ještě mnohem dříve. Je to, jako bychom do reflektoru současného automobilu vkládali karbidové lampy proto, že za dob před generací učitelů našich učitelů se to dělalo také tak. V anatomickém názvosloví sehrává

závažnou roli angličtina, která se postupně stává jazykem vědy 21. století. Pod vlivem angličtiny ustoupilo anatomické názvosloví od psaní dvojhlásky „ae“ a nahradilo ji jednoduchým „e“ (s výjimkou „caecum“, „taenia“ a pádové koncovky), neboť pro anglicky mluvící uživatele názvů představuje výslovnost „ae“ značné potíže. Této skutečnosti je třeba se podřídit, protože nevidím do budoucna šanci na mezinárodně uznávanou změnu, která by respektovala klasickou latinu.

Za kvalitní vydávání jednotlivých dílů anatomie se zasloužilo nakladatelství Grada Publishing – Avicenum. Upřímně děkuji představitelům zdravotnické redakce, zejména šéfredaktorovi, panu MUDr. Miroslavu Lomíčkovi, a panu MUDr. Evženu Fabianovi, za porozumění pro potřeby takovéto náročné publikace, paní redaktorce PaedDr. Lence Šámalové za pečlivé zpracování rukopisu a vedoucí technické redakce, paní Ing. Zdeně Bryndové, za velkou snahu o co nejlepší výslednou podobu knihy.

Kromě nakladatelství a výtvarníka se o definitivní podobu třetího dílu učebnice zasloužili mnozí odborníci. Za poskytnutí rtg snímků jsem již od vzniku 1. vydání 3. dílu učebnice vděčný Radiodiagnostické klinice I. LF UK a paní doc. MUDr. Běle Drugové, DrSc., z radiodiagnostického oddělení Nemocnice Na Homolce. Za vynikající mikrofotografie z vývoje oka děkuji panu prof. MUDr. Františku Vrabcovi, DrSc., který mi je poskytl pro tuto knihu. Panu prof. MUDr. Oldřichu Eliškovi, DrSc., a paní doc. MUDr. Miloslavě Eliškové, CSc., děkuji za poskytnutí podkladů z jejich studií pro vytvoření obrazů mízního odtoku ze srdce. Panu doc. MUDr. Jaromíru Hradcovi, CSc., ze III. interní kliniky I. LF UK děkuji za poskytnutí echokardiografických obrazů srdce. Upřímně děkuji též oběma spolupracovníkům, panu prof. MUDr. Rastislavu Drugovi, DrSc., a panu prof. MUDr. Miloši Grimovi, DrSc., za porozumění a sympatickou spolupráci na tomto vydání knihy.

Studentům, učitelům anatomie i lékařům přeji, aby jim kniha sloužila jako užitečný průvodce a pomocník při studiu tohoto náročného oboru.

V Praze, v srpnu 2003

R. Čihák