

Jiří Podlaha

CHIRURGIE EXTRAKRANIÁLNÍHO KAROTICKÉHO ŘEČIŠTĚ



Upozornění pro čtenáře a uživatele této knihy

Všechna práva vyhrazena. Žádná část této tištěné či elektronické knihy nesmí být reprodukována a šířena v papírové, elektronické či jiné podobě bez předchozího písemného souhlasu nakladatele. Neoprávněné užití této knihy bude **trestně stíháno**.

Používání elektronické verze knihy je umožněno jen osobě, která ji legálně nabyla a jen pro její osobní a vnitřní potřeby v rozsahu stanoveném autorským zákonem. Elektronická kniha je datový soubor, který lze užívat pouze v takové formě, v jaké jej lze stáhnout s portálu. Jakékoliv neoprávněné užití elektronické knihy nebo její části, spočívající např. v kopírování, úpravách, prodeji, pronajímání, půjčování, sdělování veřejnosti nebo jakémkoliv druhu obchodování nebo neobchodního šíření je zakázáno! Zejména je zakázána jakákoliv konverze datového souboru nebo extrakce části nebo celého textu, umisťování textu na servery, ze kterých je možno tento soubor dále stahovat, přitom není rozhodující, kdo takovéto sdílení umožnil. Je zakázáno sdělování údajů o uživatelském účtu jiným osobám, zasahování do technických prostředků, které chrání elektronickou knihu, případně omezují rozsah jejího užití. Uživatel také není oprávněn jakkoliv testovat, zkoušet či obcházet technické zabezpečení elektronické knihy.





Copyright © Grada Publishing, a.s.

Doc. MUDr. Jiří Podlaha, CSc.

Narodil se v Brně. Studium na LF v Brně ukončil v roce 1977 a nastoupil na II. chirurgickou kliniku v Brně, kde pracuje dosud. Postupně složil atestace I. a II. stupně z chirurgie a nadstavbovou atestaci z cévní chirurgie. Byl jmenován docentem v oboru chirurgie na základě obhájené práce „Vývoj v chirurgii extrakraniálního tepenného řečiště – poznatky z angiochirurgického pracoviště“. Vedl experimentální práci v oblasti výzkumu nových cévních náhrad o malém průměru, která byla prováděna v ZOO Brno společně s Výzkumným ústavem pletářským v Brně a Veterinární fakultou Brno. Byl spoluřešitelem v 10 obhájených vědeckovýzkumných úkolech. Z tohoto období má registrovaný patent vynálezu pletené cévní protézy. Je soudním znalcem v oboru cévní chirurgie. Byl garantem cévní chirurgie v Nadačním chirurgickém sanatoriu na Viniční v Brně, kde poprvé v České republice zdokumentoval endoskopicky prováděné zrušení perforátorů v Lintonově linii bérce (metoda dle Hauera). Založil a vede chirurgickou a cévní ambulanci ve Šlapanicích u Brna. Byl členem akademického senátu LF MU Brno a je členem Vědecké rady Fakulty veterinárního lékařství VFU Brno.

Pracoval jako zahraniční rezident v mezinárodním centru E. Malana v San Donato Milanese v Itálii. Absolvoval studijní pobyt v USA v Dallasu.

Obsah

Předmluva	7
1 Úvod k problematice.	9
2 Historie	11
3 Anatomie	15
4 Fyziologie mozkového řečiště	21
5 Diagnostika	23
5.1 Povodí arteria carotis interna (a. cerebri anterior et media)	25
5.2 Povodí vertebrobasilární	25
6 Mozková ischemie	27
6.1 Přechodná ischemická příhoda – TIA (Transient Ischemic Attack)	27
6.2 Postupující ischemická příhoda.	28
6.3 Ukončená ischemická příhoda	28
6.4 Difuzní mozková ischemie	28
7 Indikační schémata.	29
7.1 Asymptomatická stenóza arteria carotis interna	29
7.2 Kontralaterální asymptomatická karotická stenóza	30
7.3 Přechodná ischemická příhoda (TIA)	30
7.4 Ukončená cévní mozková příhoda (CMP)	32
7.5 Symptomatická stenóza externí karotidy	34
7.6 Akutní uzávěr arteria carotis interna	34
7.7 Obliterace či stenóza arteria carotis communis	35
7.8 Zalomení arteria carotis interna (kinking, coiling)	36
7.9 Postižení arteria vertebralis	40
7.10 Subclavian steal syndrom	42
7.11 Fibromuskulární dysplazie ACI	43
8 Chirurgické techniky.	45
8.1 Operační postup při preparaci ACC, ACI, ACE	45
8.2 Klasická endarterektomie arteria carotis	45
8.3 Operace za použití shuntu	47
8.4 Everzní endarterektomie	48
8.5 Korekce ACI plikací dle Sottiauraie	48
8.6 Operační postup při preparaci arteria vertebralis	50
8.7 Operační postupy při rekonstrukci v karoticko-subklaviální oblasti při subclavian steal syndromu	52
8.8 Operační postup při preparaci zalomení ACI.	53

9	Anestezie	55
9.1	Celková anestezie	55
9.2	Krční epidurální anestezie	55
9.3	Blokáda cervikálního plexu	55
9.4	Lokální anestezie	57
10	Vlastní soubor	59
11	Komplikace	63
11.1	Anesteziologické komplikace	63
11.2	Chirurgické komplikace	64
11.3	Pooperační komplikace	65
12	Diskuse	67
13	Závěr	79
14	Summary	81
	Literatura	87
	Seznam použitých zkratk	91
	Rejstřík	93

Předmluva

Téma autorovej monografie je vysoko aktuálna a prínosná pre medicínsku verejnosť. Cievne mozgove príhody stále narastajú, sú na treťom mieste medzi príčinami úmrtia pacientov a sú najčastejšou príčinou invalidity u dospelých.

Najčastejšie ide o arteriosklerotické postihnutie extrakraniálnych karotických tepien a len menšia časť má intrakraniálnu lokalizáciu. Extrakraniálny úsek karotických tepien je najprístupnejší pre chirurgické riešenie a rekonštrukciu, kde dominantné postavenie majú chirurgické výkony.

Vďaka moderným diagnostickým metódam, rozvoju angiochirurgie a operačných metód v liečbe cerebrovaskulárnej insuficiencie dominujú angiochirurgické výkony a hlavne karotické endarterektómie (CEA), ktoré významne zlepšili výsledky liečby a znížili mortalitu operovaných pacientov.

Autor vo svojej monografii uvádza všetky nové a osvedčené diagnostické metódy a ich algoritmus. Indikačné kritéria pre CEA autor rozširuje nielen na symptomatické, ale aj asymptomatické formy postihnutia karotíd. Najčastejšia časť lokalizácie je odstupová časť art. carotis interna (ACI). Práca po stránke obsahovej a koncepcnej spĺňa kritériá monografie.

Najcenejšou kapitolou monografie je vlastný súbor a klinický materiál za 17 rokov (1989–2005), kde uvádza vlastné skúsenosti a výsledky s 1165 rekonštrukčnými operáciami v oblasti karotickej bifurkácie a ACI. Prínosné sú aj indikačné schematá a ďalší algoritmus pri roznych typoch postihnutia karotických tepien a klinických manifestácií. Uvádza tiež komplikácie operačnej liečby a konštatuje, že oprávnenie vykonávať karotické endarterektómie by malo mať len pracoviško, ktoré neprekračuje morbidno-mortalitu u pacientov s TIA 5 %, po CMP 7 %, u rekurentných stenóz 10 %, u asymptomatických stenóz 3 %.

Autor správne predpokladá vznik centier vzhľadom na neustály nárast ochorení, ktoré by sa intenzívnejšie zaoberali liečbou chronických i akútnych postihnutí extrakraniálneho cievneho riečiska.

Monografia je prínosom a dobrou orientáciou pre začínajúcich cievnych chirurgov, chirurgov, neurológov, rentgenológov, sonografistov, internistov, angiológov a aj pre širšiu lekársku verejnosť.

*Prof. MUDr. Julius Mazuch, DrSc.
I. chirurgická klinika JLF UK a MFN
Kollárova 2, 036 59 Martin, Slovensko*

1 Úvod k problematice

Onemocnění cévního systému představují závažnou problematiku zdravotní, ekonomickou i sociální. Vlivem faktorů genetických, ekologických, dietetických a demografických (stárnutí populace) dochází k trvalému nárůstu výskytu těchto onemocnění. Zlepšující se úroveň diagnostiky a léčebných postupů má za následek i stále se zvyšující podíl nemocných, kteří připadají v úvahu pro chirurgické řešení.

Chirurgie cévního systému zůstává i přes slibné pokroky v oblasti konzervativní léčby (režimová a dietní opatření) a léčby invazivních radiologů těžištěm léčby cévních onemocnění.

Předmětem chirurgického léčení jsou především obliterující procesy aterosklerotické etiologie postihující segmenty magistralních tepen. Predilekčním místem je typicky větvení, resp. odstupy tepen. Méně častou etiologií jsou extraluminální procesy vedoucí k útlaku tepny (vrozené změny, vazivové pruhy, nespecifická autoimunitní arteritida, fibromuskulární dysplazie, specifická /luetická/ artritida). S rozvojem cévní chirurgie, invazivní radiologie, resp. diagnostiky těchto onemocnění souvisí výskyt iatrogenních poškození tepen:

- poranění při operaci (odstranění nádoru karotického glomu, chemodektomu);
- poranění při arteriografii, intraluminální dilataci, při stentování.

Současná angiochirurgie se zaměřuje na rekonstrukční léčbu koronárního řečiště (doména kardiouchirurgie), na postižení tepen končetinových a viscerálních a na nemoci větví aortálního oblouku. Zde rozlišujeme:

- postižení periferní;
- postižení centrální.

Do skupiny **periferních postižení** řadíme postižení a. carotis communis (ACC), a. carotis interna (ACI) v jejím průběhu na krku až po vstup do canalis caroticus, a. carotis externa (ACE) při obliteraci a. carotis interna a a. vertebralis od jejího odstupu až po vstup do foramen transversarium 6. krčního obratle. Periferní obliterující onemocnění představují 75–80 % všech extrakraniálních postižení.

Jako **centrální** je chápáno **postižení** nitrohruďního úseku a. carotis communis, a. subclavia a truncus brachiocephalicus od odstupu z aortálního oblouku po horní okraj hrudní kosti, resp. sternální část kosti klíční. Vyskytují se ve 20–25 %.

Vzácné nejsou kombinace obou typů a mnohočetná postižení. Postižení všech čtyř tepen zásobujících mozek se vyskytuje až v 8 %.

Chirurgie tepenného systému prošla vývojem směřujícím ke zdokonalení vlastní operace, ke zlepšení pooperačního průběhu a k zvýšení bezpečnosti operovaných, tedy k rozšíření indikačního pole. **Chirurgie extrakraniálního řečiště** však dlouho zůstávala na úrovni relativně riskantní rekonstrukce, prováděné v celkové anestezii u jedinců aktuálně ohrožených postižením mozku, přičemž možnost odhalit vznik cévní mozkové příhody včas a odvrátit ji byla malá. K dispozici bylo monitorování EEG, intraoperační měření evokovaných potenciálů, stanovení kritického prahu mozkové perfuze izotopy (Xenon 133), transkraniální dopplerovská sonografie, měření transkonjunktiválního parciálního tlaku kyslíku nebo saturace hemoglobinu v krvi krční žíly, eventuálně měření zbytkového tlaku v karotidě (tento způsob byl rutinně prováděn

i na II. chirurgické klinice v Brně). Všem těmto metodám však bylo možno vytknout nedostatečnou citlivost a schopnost zachytit včas první symptomy nastupující mozkové ischemie. **Zavedení epidurální, lokální a regionální anestezie** do této chirurgie umožnilo lepší a citlivější monitorování funkcí CNS během výkonu díky nenarušené iniciální vigilitě a motilitě operovaného. Ve svém důsledku tento postup umožňuje zvýšení bezpečnosti operovaných.

Tento přístup, který je široce aplikován teprve v posledním desetiletí a v České republice od roku 1994 na II. chirurgické klinice, reflektuje základní rysy vývoje problematiky onemocnění extrakraniálních tepen: posun chirurgického léčení do vyšších věkových kategorií, zařazování rizikovějších pacientů (interkurentní onemocnění) a rostoucí nároky na bezpečnost operace.

Cílem práce je shrnout dosavadní zkušenosti pracoviště s uplatněním nových přístupů k rekonstrukčním operacím extrakraniálního řečiště, s důrazem na jeho nejpodstatnější část, tzn. řečiště karotické.

Hlavním rysem tohoto přístupu je snaha o zvýšení bezpečnosti výkonu pro rizikového pacienta, což mj. znamená zvětšení indikační šíře rekonstrukčních výkonů.

Hlavními prostředky tohoto přístupu jsou:

1. Akcentace fyziologického hlediska, tzn. zaměření úsilí na funkční výsledek (nikoliv pouze na průchodnost rekonstruované tepny).
2. Optimalizace chirurgické techniky.
3. Stmelení léčebného týmu v jednotnou skupinu mající jasný cíl, tzn. zdokonalení velmi těsné spolupráce a souhry mezi chirurgem a anesteziologem. Ten se stává nejen rovnocenným partnerem při léčbě, nýbrž často i rozhodujícím článkem indikačního procesu a při rozhodování v aktuální peroperační situaci.

2 Historie

Zvažujeme-li přínos nové metody, je vždy cenné posouzení v kontextu s dosavadním vývojem. Cévní chirurgie je jedním z chirurgických oborů s největší dynamikou rozvoje: dala vzniknout novým disciplínám (kardiochirurgie, transplantační chirurgie) a ovlivnila a urychlila vývoj dalších operačních oborů. A. Carrel (*Gregor, 1985*, obr. 2.1) je považován za objevitele cévního atraumatického stehu a zakladatele experimentální chirurgie v oblasti cévní a transplantologie. Stimulem Carrela pro jeho experimentální práce na cévním systému byl atentát na prezidenta Francie Sadi Carnota. V té době totiž nedokázal žádný z tehdejších chirurgů ošetřit po atentátu poraněnou portální žílu a toto poranění se stalo pro prezidenta smrtelným.



Obr. 2.1 Alexis Carrel (1873–1944), francouzský průkopník srdeční a cévní chirurgie

Přestože již v roce 1916 byly v podstatě položeny základy cévní chirurgie, zůstaly chirurgické výkony na cévách po dobu 50 let ojedinělými operacemi (*Dunat, 1976*). Většina chirurgických zákroků na cévách byla neúspěšná v důsledku trombózy reparovaného úseku. Objevením heparinu McLeanem v roce 1916 a jeho zavedením do klinické praxe Crawfordem v roce 1935 byl dán základní předpoklad k odstranění příčin časných komplikací a byla otevřena cesta k plnému rozvinutí cévní chirurgie (*Judmaier, 1969*).

Dalším důležitým pokrokem v oblasti tepenné chirurgie bylo vypracování metody arteriografie. R. Dos Santos provedl roku 1929 bederní aortografii. Následovaly femorální a další selektivní angiografie na pracovištích skandinávských a amerických radiologů.

Do začátku padesátých let minulého století byly známy pro rekonstrukci tepen pouze dvě metody: žilní štěp – Lexer 1907, a endarterektomie Kunlin – 1948. Dos Santos v roce 1946 a Berker v roce 1952 obohatili arzenál technik o dezobliteraci, když navrhli speciální klíčky, které později modifikoval Vollmar (*Vollmar, 1975*).

Zvláštním vývojem procházely snahy o náhradu postižené tepny protézou. Zpočátku šlo o neporézní materiály: magnezium, aluminium, sklo, sloní kost, stříbro, zlato. Výsledky byly vždy shodné – trombóza a uzávěr během několika hodin po implantaci. Z autorů, kteří se těmito pokusy zabývali, je třeba jmenovat Glucka, Jegera, Payera, Nitze, Carrel, Tuffiera, Makinse, Murraye, Jenese aj. V roce 1943 zkoušeli Blakemore a spol. trubičky z vitálie vystlané žilním autotransplantátem jako dočasnou náhradu tepen při válečných poraněních. Výsledky však nesplnily očekávání. V roce 1947 Hufnagel použil trubičky z metylmetakrylátu s vysoce leštěným vnitřním povrchem. Po implantaci do hrudní aorty psů zůstávaly průchodné až 6 měsíců.

Z dalších umělých hmot byl použit polyetylén (*Donovan, Zimmermann, 1949; Moor, 1950*). Výsledky však byly zcela neuspokojivé. V roce 1950 Clatworthy a Varco použili polyetylénové trubičky se silikonovým vnitřním povrchem, které se osvědčily při dočasných zkratech. Shumacker (1955) použil tenkou polyetylénovou fólii, kterou obalil do prodyšné nylonové protézy. Kaučuk byl vyzkoušen Egdahlem v roce 1955. V roce 1956 Egdahl použil polyetylénových protéz, které perforoval a vnitřní lumen vystlal žilním autotransplantátem. Lary a Farrel (1960) použili k náhradě tepen flexibilní vinylové trubičky.

Začátek vývoje porézních cévních protéz spadá do roku 1952, kdy Vorhees, Jaretyki a Blakemore uveřejnili své první zkušenosti s protézami z vláken Vinyonu „N“. Poth a spol. (1955) připravili nylonové protézy, které se zcela osvědčily při krátkodobém použití.

Na základě pokusné práce zjistili Harrison a Adler (1956), že nylonová vlákna v organismu ztrácejí svou pevnost a vyvolávají značnou reakci na cizí materiál. Autoři vyslovili nedůvěru k nylonovým protézám a ta se později v klinické praxi potvrdila.

V roce 1955 byly zkoušeny orlonové tkané protézy Hufnagelem, Rabilem a dalšími.

Protože tkané protézy se na svých okrajích snadno třepily, hledala se nová cesta. V roce 1956 byla zhotovena pletená bežešvá orlonová protéza (*Sangler a spol.*).

V roce 1957 se objevila první zpráva o dakronových cévních protézách (*Julian, Deterling a spol.*). Následovala vylepšení: vrapované (*Szilagy, 1957*), pletené a tkané (*De Bakey*) protézy.

Další vývoj cévní náhrady vedl ke konstrukci protéz z teflonu (*Le Veen a Barberio, 1949*).

Teprve využití umělých cévních protéz tkaných a pletených z dakronu nebo teflonu přineslo trvalejší úspěch rekonstrukcí. O objevení těchto aloplastických materiálů a jejich použití v cévní chirurgii se také zasloužili Voorhes a Blakemore v roce 1952.

V oblasti rekonstrukční chirurgie extrakraniálního řečiště je mezníkem rok 1953, kdy De Bakey provedl první karotickou endarterektomii.


V roce 1990 přicházejí Kasprzak a Raithel (*Kasprzak, Raithel, 1990; Kasprzak, Raithel, 1993*) s everzní endarterektomií a následnou reinzercí arteria carotis interna a otevřeli tak alternativu konvenčně prováděné endarterektomie.

Krční epidurální anestezie byla popsána v roce 1933 (*Dogliotti, 1933*). Z roku 1963 pochází první zkušenosti s touto technikou v karotické chirurgii (*Green, 1963; Derosier, 1985*). V osmdesátých letech dochází k postupné renesanci metody především u operací na krčních tepnách. První krční epidurální anestezii u operací karotických tepen v České republice podal Matuška (*Matuška, 1997*) v únoru 1994 na II. chirurgické klinice v Brně.


Krční blokáda byla poprvé popsána v roce 1912 Kappisem, který použil dorzální paravertebrální přístup přes foramen intervertebrale. V roce 1914 byl Heidenheimem poprvé popsán hluboký cervikální blok z laterálního přístupu, který používají všechny současné modifikace tohoto bloku.

V historickém přehledu je třeba se zmínit o tom, že významné místo v oblasti cévní chirurgie zaujímá již od konce padesátých let autorovo pracoviště, II. chirurgická klinika v Brně. První aplikace umělých cévních náhrad v Československu byla uskutečněna v součinnosti s Výzkumným ústavem pletářským v Brně. První československá pletená cévní protéza vyvinutá Podlahou a Dvořákem v roce 1958 byla zpočátku označovaná jako terylenová (Hejnal, 1967; Kořístek, 1984).

Na autorově pracovišti Jan Navrátil poprvé operačně zpřístupnil karotickou oblast v roce 1959 (obr. 2.2). První výkon na karotickém řečišti provedl Atanasov v roce 1963 (obr. 2.3).

48	Jan Kocb Jefcok, Koc, Sobě Kocnice 36	Amputace Rekonstrukce Rekonstrukce	Prof. J. Navrátil Operace z. Forakade I. m. G. z. Z. L. L. II. m. J. P. L. L. L. III. m. J. L. L. L. Nahá z. J. L. L. L. Operace:	4-9-59 4800 g Thromboza Operace 22.01.59 Z. L. L. L. Nefekce Krev	Jarim ne piva... dle... independente... B... At... B... P... K... Z... N... A... M... N... Q... T...	
----	--	--	---	--	--	---

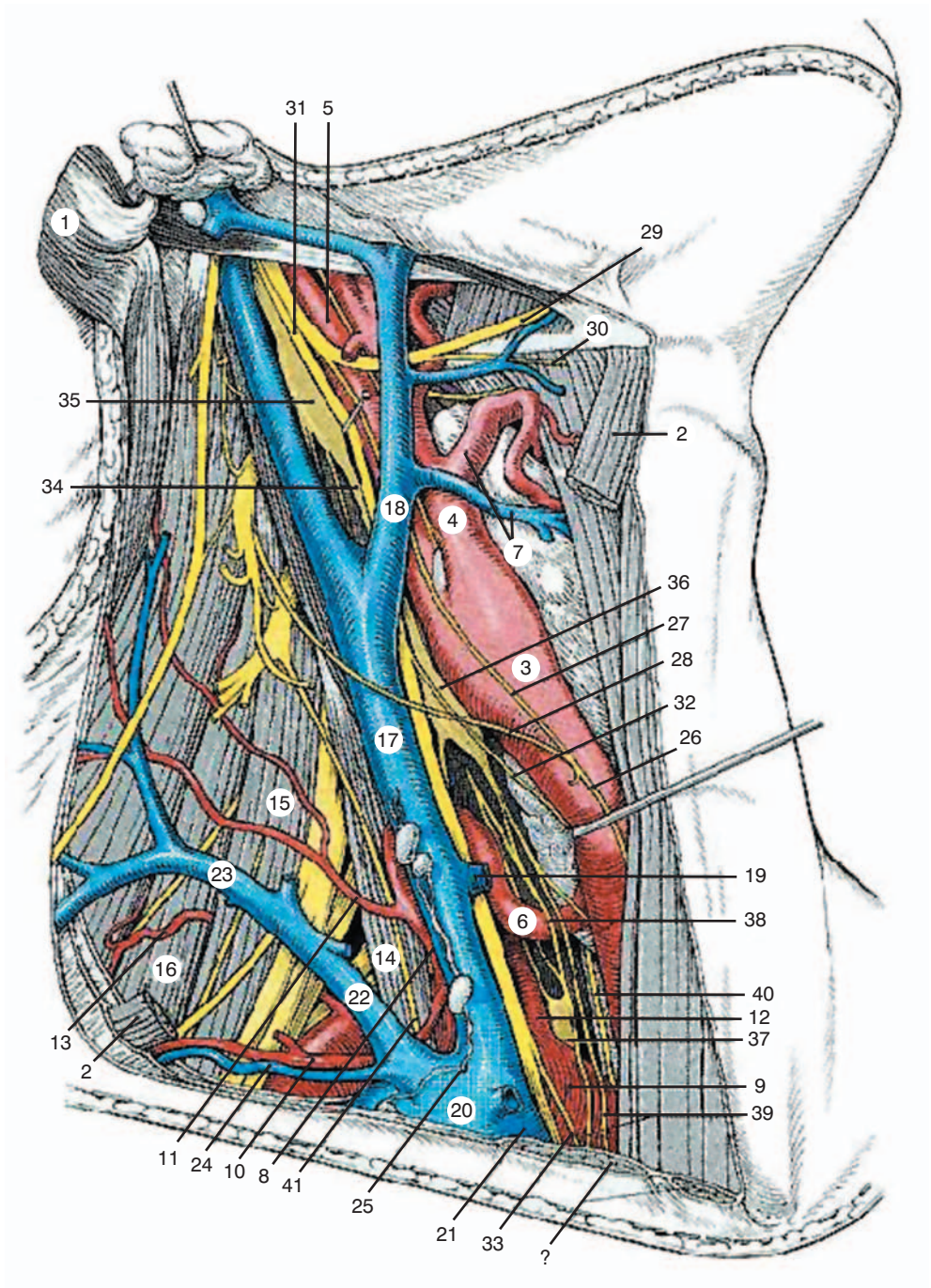
Obr. 2.2 Operační protokol ze dne 19. 3. 1959 (prof. J. Navrátil)

1088	Marek Kusobata 941, Těšice	Thromboza a. carotica communis P. L. L. Embolicismus disseminat., septica	Operace: Atanasov I. m. J. L. L. L. II. m. J. L. L. L. III. m. J. L. L. L. Nahá: L. L. L. L. Operace:	Operace... L... P... N... A... M... N... Q... T...	
------	-------------------------------------	---	--	--	---

Obr. 2.3 Operační protokol ze dne 28. 2. 1963 (dr. Atanasov)

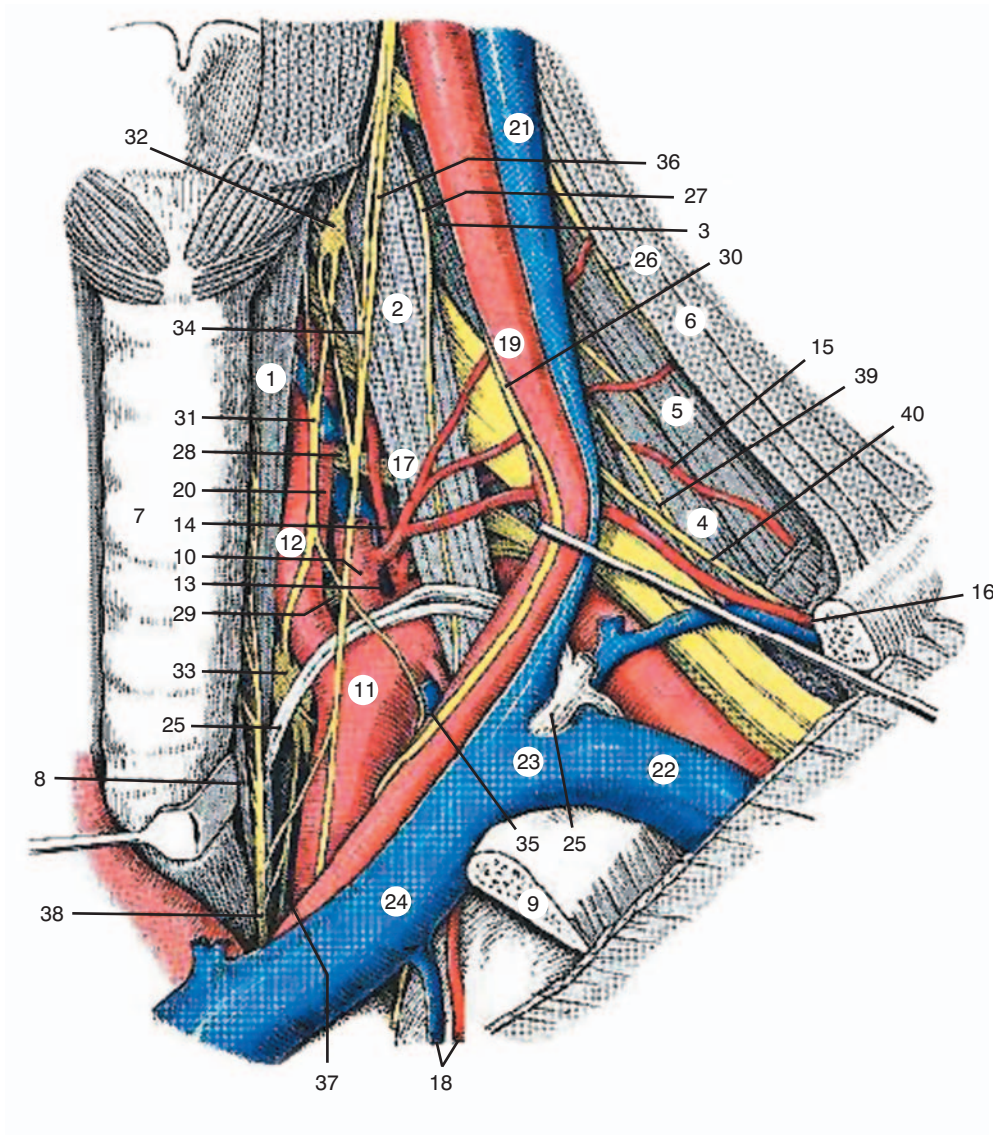
3 Anatomie

Mozek je zásobován čtyřmi tepnami. V přední části dvěma a. carotis interna (ACI), v zadní dvěma a. vertebralis (AV). Vertebrální tepny se spojí v jedinou tepnu a. basilaris. Na bázi mozku dochází k vytvoření tzv. Willisova okruhu, který spojuje bazilární řečiště s karotickým a obvykle vytváří skutečný uzavřený cévní kruh. To umožňuje do určité míry kolaterální (vedlejší) zásobování i při poruše průchodnosti některé z magistrálních tepen. Nad úroveň Willisova okruhu se z bazilární tepny odštěpují dvě a. cerebri posterior. Každá a. carotis interna se větví na a. cerebri anterior a a. cerebri media (obr. 3.1, 3.2).



Obr. 3.1 *Nervově-cévní krční svazek*

Regio sternocleidomastoidea		
1.	M. sternocleidomastoideus (přetnut)	22. V. jugularis externa
2.	M. omohyoideus (přeřatý)	23. V. cervicalis superficialis
3.	A. carotis communis	24. V. suprascapularis
4.	A. carotis externa	25. Angulus venosus dexter s truncus jugularis dexter a truncus subclavius dexter
5.	A. carotis interna	26. Ansa cervicalis profunda
6.	A. thyroidea inferior	27. Radix superior ansae cervicalis
7.	A. et v. thyroidea superior	28. Radix inferior ansae cervicalis
8.	Truncus thyrocervicalis	29. N. hypoglossus
9.	A. subclavia	30. R. thyrohyoideus
10.	A. suprascapularis	31. N. vagus
11.	A. cervicalis superficialis	32. R. cardiacus cervicalis superior
12.	A. vertebralis	33. R. cardiacus cervicalis inferior
13.	A. dorsalis scapulae	34. Truncus sympathicus
14.	M. scalenus anterior	35. Ganglion cervicale superius
15.	M. scalenus medius	36. Ganglion cervicale medium
16.	M. scalenus posterior	37. Ganglion stellatum
17.	V. jugularis interna	38. Ansa thyroidea
18.	V. facialis	39. Nn. cardiaci
19.	V. thyroidea media	40. N. laryngealis (laryngeus) recurrens
20.	V. subclavia	41. N. phrenicus
21.	V. brachiocephalica dextra	



Obr. 3.2 *Trigonum scalenovertbrale sinistrum*

Trigonum scalenovertbrale sinistrum			
1.	M. longus colli	21.	V. jugularis interna
2.	M. scalenus anterior	22.	V. subclavia
3.	M. scalenus medius	23.	Angulus venosus sinister
4.	M. scalenus posterior	24.	V. brachiocephalica sinistra
5.	M. levator scapuale	25.	Ductus thoracicus
6.	M. trapezius	26.	R. externus nervi accessorii
7.	Trachea	27.	N. phrenicus
8.	Oesophagus	28.	R. ventralis z míšního nervu C8
9.	1. žebro (přetáté)	29.	R. ventralis z míšního nervu Th1
10.	Truncus thyreocervicalis	30.	N. vagus
11.	A. subclavia	31.	Truncus sympathicus
12.	A. vertebralis	32.	Ganglion cervicale medium
13.	Truncus costocervicalis	33.	Ganglion stellatum
14.	A. cervicalis profunda	34.	Ansa thyroidea
15.	A. scapularis dorsalis (začínající z truncus costocervicalis, var.)	35.	Ansa subclavia
16.	A. et v. suprascapularis	36.	N. cardiacus cervicalis superior
17.	A. cervicalis superficialis	37.	N. cardiacus cervicalis inferior
18.	A. et v. thoracica interna	38.	N. laryngealis (laryngeus) recurrens
19.	A. carotis communis	39.	N. thoracicus longus
20.	V. vertebralis	40.	N. suprascapularis