

Miroslav Durila

---

# Point of care ultrazvuk u kritických stavů

## Point of Care Ultrasonography in Critical Care

---



**Dvojazyčný  
handbook**



Miroslav Durila

---

# Point of care ultrazvuk u kritických stavů

## Point of Care Ultrasonography in Critical Care

---

**Upozornění pro čtenáře a uživatele této knihy**

Všechna práva vyhrazena. Žádná část této tištěné či elektronické knihy nesmí být reprodukována a šířena v papírové, elektronické či jiné podobě bez předchozího písemného souhlasu nakladatele. Neoprávněné užití této knihy bude trestně stíháno.

**doc. MUDr. Miroslav Durila, Ph.D.**

## **Point of care ultrazvuk u kritických stavů**

## **Point of Care Ultrasonography in Critical Care**

### **Recenzenti:**

doc. MUDr. Milan Kuchta, CSc., mim. prof.

MUDr. Jaroslav Kratochvíl

Text knihy je v dvojazyčné mutaci (česky a anglicky).

Podpořeno projektem Ministerstva zdravotnictví koncepčního rozvoje výzkumné organizace 00064203 FN Motol.

Vydání odborné knihy schválila Vědecká redakce nakladatelství Grada Publishing, a.s.

© Grada Publishing, a.s., 2021

Fotografie na obálce: David Černý

Vydala Grada Publishing, a.s.

U Průhonu 22, Praha 7

jako svou 7964. publikaci

Odpovědná redaktorka Jindřiška Bláhová

Sazba a zlom Jaroslav Kolman

Počet stran 208

Praha 2021

Vytiskla tiskárna FINIDR, s.r.o., Český Těšín

*Názvy produktů, firem apod. použité v knize mohou být ochrannými známkami nebo registrovanými ochrannými známkami příslušných vlastníků, což není zvláštním způsobem vyznačeno.*

*Postupy a příklady v této knize, rovněž tak informace o lécích, jejich formách, dávkování a aplikaci jsou sestaveny s nejlepším vědomím autorů. Z jejich praktického uplatnění však pro autory ani pro nakladatelství nevyplývají žádné právní důsledky.*

ISBN 978-80-271-4144-9 (ePub)

ISBN 978-80-271-4143-2 (pdf)

ISBN 978-80-271-3058-0 (print)

# Obsah

Úvodné slovo .....	13
<b>1 Obecné principy a charakteristiky „point of care“ ultrazvuku u kritických stavů .....</b>	<b>15</b>
1.1 Základy fyziky potřebné k pochopení POC ultrazvukového vyšetření .....	15
1.2 Typy ultrazvukových převodníků (sond) .....	18
1.3 Formát ultrazvukového zobrazení .....	20
1.4 Zobrazení ultrazvukového signálu (B-mód a M-mód) .....	21
1.5 Artefakty zobrazení .....	22
1.6 Orientace na ultrazvukové obrazovce .....	25
1.7 Pohyby s ultrazvukovou sondou .....	28
1.8 Jiné modality ultrazvukového vyšetření – dopplerovská ultrasonografie .....	29
1.8.1 Barevný doppler (Color Doppler) .....	31
1.8.2 Power Doppler .....	32
1.8.3 Pulzní doppler (Pulse Wave Doppler, PW) .....	32
1.8.4 Kontinuální doppler (Continuous Wave Doppler, CW) .....	33
<b>2 Oběhové selhání a diferenciální diagnostika šokových stavů ..</b>	<b>36</b>
2.1 Kardiogenní šok .....	37
2.2 Hypovolemický šok .....	37
2.3 Distribuční šok .....	37
2.4 Obstrukční šok .....	39
<b>3 Ultrazvukové vyšetření plic .....</b>	<b>41</b>
3.1 Vyšetření pleury .....	42
3.1.1 Pneumotorax .....	43
3.1.2 Fluidotorax .....	44
3.2 Vyšetření plic .....	45
3.2.1 A-profil .....	45
3.2.2 B-profil .....	46
3.2.3 C-profil .....	48
3.3 Praktické protokoly .....	50
3.3.1 Diagnostika pneumotoraxu – Volpicelliho schéma .....	50
3.3.2 Diagnostika respiračního selhání – BLUE protokol .....	51

<b>4</b>	<b>Role ultrazvuku u traumatu – E-FAST (Extended focused sonography in trauma should be FAST!)</b> .....	<b>53</b>
4.1	Pneumotorax .....	53
<b>5</b>	<b>Role ultrazvuku v průběhu kardiopulmonální resuscitace</b> .....	<b>61</b>
<b>6</b>	<b>„Point of care“ transtorakální echokardiografie (TTE)</b> .....	<b>64</b>
6.1	Orientace obrazu a anatomie .....	64
6.2	Transtorakální projekce .....	65
6.2.1	Subkostální projekce .....	66
6.2.2	Apikální projekce .....	67
6.2.3	Parasternální projekce .....	70
6.3	Vyživovací arterie srdečních stěn a porucha kinetiky při ischemii .....	74
<b>7</b>	<b>Praktický přístup: co a jak hodnotit v rámci „point of care“ echokardiografie</b> .....	<b>76</b>
7.1	Jak rozlišit akutní změny od chronických změn a normálního stavu .....	76
7.2	Jak zhodnotit levou komoru .....	77
7.2.1	Zhodnocení anatomických struktur LK .....	77
7.2.2	Zhodnocení funkce prostým okem, tzv. eyeballing ...	77
7.2.3	Zhodnocení EPSS (endpoint septal separation, maximální separace komorového septa od předního cípu mitrální chlopně) .....	77
7.2.4	Zhodnocení MAPSE (mitral annular plane systolic excursion, vertikální pohyb mitrálního prstence) .....	78
7.2.5	Zhodnocení FS (fractional shortening, frakční zkrácení) .....	80
7.2.6	Výpočet srdečního výdeje (CO, cardiac output) .....	80
7.2.7	Výpočet systémové rezistence (SVRI, systemic vascular resistance index) .....	81
7.2.8	Zhodnocení chlopní .....	81
7.3	Jak zhodnotit pravou komoru .....	81
7.3.1	Zhodnocení anatomických struktur PK .....	81
7.3.2	Zhodnocení prostým okem, „eyeballing“ .....	82
7.3.3	Zhodnocení TAPSE (tricuspid annular plane systolic excursion, pohyb prstence trikuspidální chlopně vertikálním směrem) .....	82

7.3.4	Zhodnocení pohybu septa v krátké ose (PSAX nebo subkostální projekce) .....	82
7.3.5	Zhodnocení (výpočet) plicní hypertenze (PH) .....	82
7.4	Jak zhodnotit diastolickou dysfunkci levé komory .....	84
7.5	Jak zhodnotit mitrální regurgitaci (MR) .....	87
7.6	Jak zhodnotit mitrální stenózu (MS) .....	89
7.7	Jak zhodnotit aortální regurgitaci (AR) .....	90
7.8	Jak zhodnotit aortální stenózu (AS) .....	90
7.9	Klinické shrnutí – hodnocení klinických syndromů .....	90
7.9.1	Hypovolemie .....	90
7.9.2	Sepse/SIRS .....	91
7.9.3	Plicní embolie .....	91
7.9.4	Ischemie myokardu LK .....	91
7.9.5	Perikardiální tamponáda .....	92
7.9.6	Dilatační kardiomyopatie .....	93
<b>8</b>	<b>Využití transezofageální echokardiografie v kardiopulmonální resuscitaci .....</b>	<b>94</b>
<b>9</b>	<b>Ultrazvukové vyšetření cév .....</b>	<b>96</b>
9.1	Aneurysma břišní aorty .....	96
9.2	Disekce aorty .....	97
9.3	Vyšetření žilního systému .....	97
	<b>Medailonek autora .....</b>	<b>102</b>
	<b>Souhrn .....</b>	<b>103</b>
	<b>Seznam zkratk .....</b>	<b>104</b>
	<b>Rejstřík .....</b>	<b>107</b>

# Table of Content

<b>Preface</b> .....	<b>111</b>
<b>1 General principle and characteristics of emergency point-of-care ultrasound</b> .....	<b>113</b>
1.1 Basic physics of ultrasound needed for POC ultrasonography .....	113
1.2 Types of transducers (also called „probes“) .....	116
1.3 Scanning format .....	118
1.4 Displaying ultrasound data (B-mode or M-mode) .....	119
1.5 Image artifacts .....	120
1.6 Orientation on the USG screen .....	123
1.7 Transducer manipulation .....	126
1.8 Other modalities using ultrasonography, Doppler ultrasonography .....	127
1.8.1 Color Doppler .....	129
1.8.2 Power Doppler .....	130
1.8.3 Pulse Wave Doppler (PW) .....	130
1.8.4 Continuous Wave Doppler (CW) .....	132
<b>2 Circulation failure and differential diagnosis of shock</b> .....	<b>134</b>
2.1 Cardiogenic shock .....	135
2.2 Hypovolemic shock .....	135
2.3 Distributive shock .....	135
2.4 Obstructive shock .....	137
<b>3 Lung ultrasound</b> .....	<b>139</b>
3.1 Examination of the pleura .....	140
3.1.1 Pneumothorax .....	141
3.1.2 Pleural effusion (fluidothorax) .....	142
3.2 Examination of the lungs .....	143
3.2.1 A-profile .....	143
3.2.2 B-profile .....	144
3.2.3 C-profile .....	146
3.3 Practical protocols .....	148
3.3.1 Diagnosis of pneumothorax – Volpicelli scheme ....	148
3.3.2 Diagnosis of respiratory failure – the BLUE protocol of Lichtenstein .....	149



<b>4</b>	<b>Role of USG in trauma – E-FAST (Extended Focused Sonography in Trauma)</b>	<b>151</b>
4.1	Pneumothorax	151
<b>5</b>	<b>Role of USG in cardiopulmonary resuscitation</b>	<b>159</b>
<b>6</b>	<b>Point-of-care Transthoracic Echocardiography (TTE)</b>	<b>162</b>
6.1	Image orientation and anatomy	162
6.2	Transthoracic views	163
6.2.1	Subcostal view	164
6.2.2	Apical views	165
6.2.3	Parasternal view	168
6.3	Nourishing arteries of the heart walls and impaired contractility during ischemia	172
<b>7</b>	<b>Practical approach: what and how to assess during POC echocardiography</b>	<b>174</b>
7.1	How to differentiate acute and chronic changes and normal status	174
7.2	How to assess the left ventricle	175
7.2.1	Assessment of anatomical structures of left ventricle	175
7.2.2	Eyeballing assessment beginning from the apex	175
7.2.3	Assessment of EPSS (end point septal separation)	175
7.2.4	Assessment of MAPSE (mitral annular plane systolic excursion)	176
7.2.5	Assessment of FS (fractional shortening)	178
7.2.6	Calculation of cardiac output (CO)	178
7.2.7	Calculation of SVRI (systemic vascular resistance index)	179
7.2.8	Assessment of the valves	179
7.3	How to assess the right ventricle	179
7.3.1	Assessment of anatomical structures of RV	179
7.3.2	Eyeballing assessment of RV	180
7.3.3	Assessment of TAPSE (tricuspid annular plane systolic excursion)	180
7.3.4	Assessment of septal motion using a short axis view (PSAX or a subcostal view)	180
7.3.5	Assessment (calculation) of pulmonary hypertension (PH)	180
7.4	How to assess the diastolic dysfunction of LV	182

7.5	How to assess mitral regurgitation (MR) .....	185
7.6	How to assess mitral stenosis (MS) .....	187
7.7	How to assess aortic regurgitation (AR) .....	188
7.8	How to assess aortic stenosis (AS) .....	188
7.9	Clinical summary – assessment of clinical syndromes ....	188
7.9.1	Hypovolemia .....	188
7.9.2	Sepsis (SIRS) .....	189
7.9.3	Pulmonary embolism .....	189
7.9.4	LV ischemia .....	189
7.9.5	Pericardial tamponade .....	190
7.9.6	Dilated cardiomyopathy .....	191
<b>8</b>	<b>Transesophageal echocardiography (TEE) for cardiopulmonary resuscitation .....</b>	<b>192</b>
<b>9</b>	<b>Ultrasound examination of blood vessels .....</b>	<b>194</b>
9.1	Examination of aorta .....	194
9.2	Aortic dissection .....	195
9.3	Examination of the deep venous system .....	195
	<b>Author's Profile .....</b>	<b>200</b>
	<b>Summary .....</b>	<b>201</b>
	<b>List of Abbreviations .....</b>	<b>202</b>
	<b>Index .....</b>	<b>205</b>

## Autor/Author

### **doc. MUDr. Miroslav Durila, Ph.D.**

Klinika anesteziologie, resuscitace a intenzivní medicíny 2. lékařské fakulty Univerzity Karlovy a Fakultní nemocnice Motol, Praha  
Department of Anaesthesiology and Intensive Care Medicine,  
2<sup>nd</sup> Faculty of Medicine, Charles University in Prague and Motol  
University Hospital

## Recenzenti/Reviewers

### **doc. MUDr. Milan Kuchta, CSc., mim. prof.**

Košická ultrasonografická škola, plus, n.o.  
Klinika detí a dorastu Lekárskej fakulty Univerzity Pavla Jozefa  
Šafárika v Košiciach a Detskej fakultnej nemocnice, Košice,  
Slovensko  
Košice Ultrasound School, plus, NPO  
Department of Paediatrics and Adolescent Medicine, Faculty  
of Medicine, Pavol Jozef Safarik University in Košice and  
Children's University Hospital in Košice, Slovakia

### **MUDr. Jaroslav Kratochvíl**

Oddělení urgentního příjmu Nemocnice České Budějovice, a. s.  
Emergency Department, Hospital České Budějovice, Czech Republic

## Motto

„Složitost je často jen neodhalená jednoduchost.“

(autor knihy)

## Poděkování

Rád bych poděkoval všem autorům zmíněným na konci každé kapitoly za to, že byli přímo či nepřímo mými učiteli, a za svolení podělit se se čtenáři této knihy o jejich zkušenosti, vědomosti a obrázky, především Dr. Robinsonovi M. Ferremu (člen 3rd Rock Ultrasound), Dr. Thomasi Cookovi (zakladatel 3rd Rock Ultrasound) a Dr. Thomasi Binderovi (zakladatel 123 Sonography). Dále děkuji kolegyni MUDr. Denise Jindrové z Kardiologické kliniky FN Motol za konzultaci při přípravě české verze této knihy a Mgr. Zdeňkovi Zárybnickému z Ústavu jazyků 2. lékařské fakulty Univerzity Karlovy za korekturu českého textu. V neposlední řadě děkuji přednostovi Kliniky anesteziologie, resuscitace a intenzivní medicíny 2. lékařské fakulty Univerzity Karlovy a FN Motol doc. MUDr. Tomáši Vymazalovi, Ph.D., za pomoc a podporu při realizaci této publikace.

## Úvodné slovo

Vážení čitatelia tejto ultrazvukovej príručky, práca s pacientom v kritickom zdravotnom stave je veľmi náročná predovšetkým preto, že diferenciálna diagnostika musí byť hotová vo veľmi krátkom čase a často za všeobecne stresujúcich podmienok napr. v teréne, počas kardiopulmonálnej resuscitácie, v šokovom stave pacienta atď. Ultrazvukové vyšetrenie spravené pri lôžku pacienta (point of care) nesmierne uľahčuje a zrýchľuje diagnostiku príčin závažných stavov, napr. šoku, respiračnej insuficiencie, zástavy obehu, tým, že poodhaľuje orgány a orgánové systémy, ktoré nie je možné vidieť voľným okom.

Toto vyšetrenie môže byť realizované akýmkoľvek lekárom, ktorý dokáže náležite interpretovať v súvislosti s klinickým stavom pacienta. Existuje mnoho kníh, ktoré sa venujú problematike využitia ultrazvuku v medicíne, avšak väčšina z nich je často úzko špecializovaná.

Počas svojej medicínskej praxe som absolvoval viacero ultrazvukových kurzov doma i v zahraničí a niektoré internetové kurzy. Robil som si poznámky a snažil som sa ich spracovať tak, aby som ich mohol využívať v dennej praxi či už ako anesteziológ, intenzivista či konziliár na oddelení urgentného príjmu. Svoje poznámky som spracoval a rozšíril do formy tejto praktickej príručky. Rád by som sa o ňu podelil so všetkými čitateľmi pracujúcimi s pacientom v kritickom stave, a to od prednemocničnej starostlivosti až po perioperačnú medicínu. V princípe je možné tieto vedomosti použiť ako v dospelých, tak i v detskej medicíne.

Táto kniha je vyhotovená so súhlasom mnohých autorov, spomínaných za každou kapitolou, za výhradne vzdelávacím účelom. Je vyhotovená v česko-anglickej verzii, aby bola využiteľná aj pre študentov hovoriacich iným než českým či slovenským jazykom.

Verím, že bude praktickou pomôckou pri práci s kriticky nemocným pacientom všetkým zainteresovaným zdravotníckym pracovníkom.

V Prahe február 2021

Miroslav Durila



# 1 Obecné principy a charakteristiky „point of care“ ultrazvuku u kritických stavů

Cílem „point of care“ (POC, na místě prvního kontaktu s pacientem) ultrasonografického vyšetření pacienta je hledat odpověď na specifickou otázku, která by mohla vysvětlit příčinu kritického stavu pacienta, např.: Je přítomna volná tekutina v dutině břišní, v hrudníku, v perikardu? Výsledek vyšetření ovlivní následné diagnostické a terapeutické kroky v celkovém managementu kriticky nemocného pacienta. Tak v případě přítomnosti volné tekutiny v perikardu požádáme o konzultaci kardiochirurga nebo kardiologa, nachází-li se volná tekutina v dutině břišní, poradíme se s břišním chirurgem, pokud jde o tekutinu v hrudníku, voláme hrudního chirurga, a možná si situace vyžádá i naši neprodlenou intervenci, třeba zavedení hrudního drénu po diagnostice pneumotoraxu.

Tento způsob využití ultrazvuku (USG) u kriticky nemocného je velice důležitý a potřebný jak pro lékaře, tak pro pacienta, a to především v situaci, kdy není dostatek času pacienta odeslat na vyšetření do radiologické, kardiologické či jiné odborné ambulance nebo v nemocnici není potřebný odborník k dispozici (v nočních hodinách apod.). POC ultrazvukové vyšetření s výhodou provádí klinický lékař, který je s pacientem od prvního kontaktu a dokáže USG nález zhodnotit s ohledem na celkový klinický stav pacienta, např. záchranář, lékař urgentního příjmu, anesteziolog, intenzivista či chirurg.

## 1.1 Základy fyziky potřebné k pochopení POC ultrazvukového vyšetření

Pierre Curie jako první objevil tzv. piezoelektrické vlastnosti speciálních krystalů, díky kterým je možné proměnit elektrický proud na mechanickou energii (ultrazvukové vlny) a naopak (elektrický proud působí mechanickou vibraci krystalů, a tím vznikají ultrazvukové vlny; a naopak – ultrazvukové vlny působí vibraci krystalů a vibrace posléze generuje elektrický signál). Tento fenomén je využíván v ultrazvukové technologii a vyšetřování pacienta. Ultrazvuková sonda slouží jako zásobník těchto krystalů a rovněž jako generátor (vysílač) a přijímač signálů.

Ultrazvukový signál je generovaný ve dvou možných módech:

- kontinuální mód,
- pulzní mód.

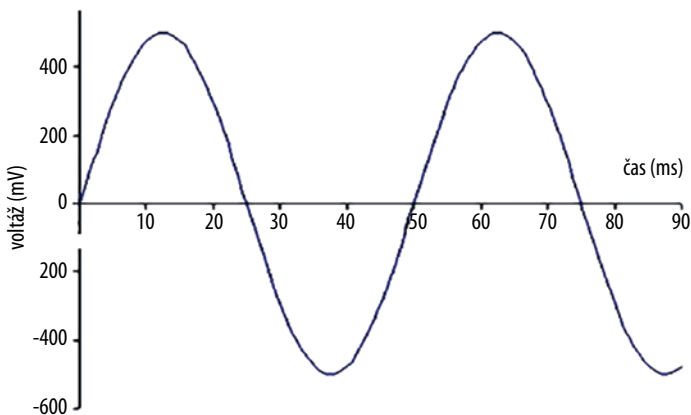
Při kontinuálním módu ultrazvuková sonda funguje jako systém dvou skupin krystalů: jedna skupina krystalů kontinuálně vysílá ultrazvukové paprsky a druhá skupina krystalů kontinuálně přijímá (poslouchá) vracející se echa.

Při pulzním módu jedna skupina krystalů ultrazvukové sondy intermitentně vysílá signály ve velice krátkých intervalech a posléze tato skupina krystalů přijímá vracející se signály ve formě echa.

Ultrazvukový signál se šíří v tzv. cyklech – cyklus je repetitivní periodická oscilace ([obr. 1.1](#)).

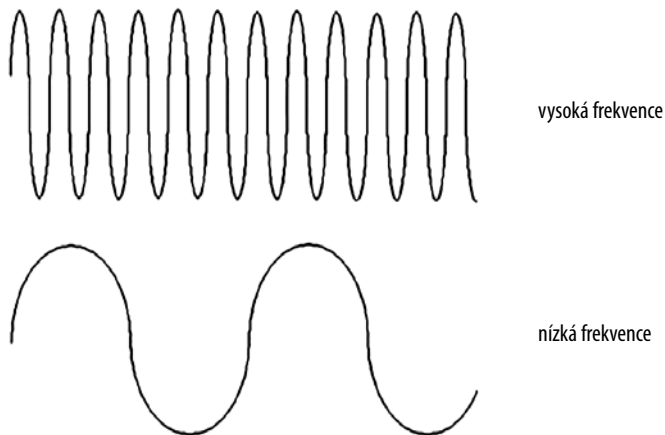
Ultrazvuková frekvence je počet cyklů za sekundu a je udávána v jednotkách hertz (Hz) ([obr. 1.2](#)). Ultrazvuk je charakterizován frekvencí nad 20 000 Hz. Diagnostický ultrazvuk používá frekvenci nad 1 milion Hz (1 megahertz [MHz]).

Vlastní délka ultrazvukového cyklu se nazývá vlnová délka ([obr. 1.3](#)).

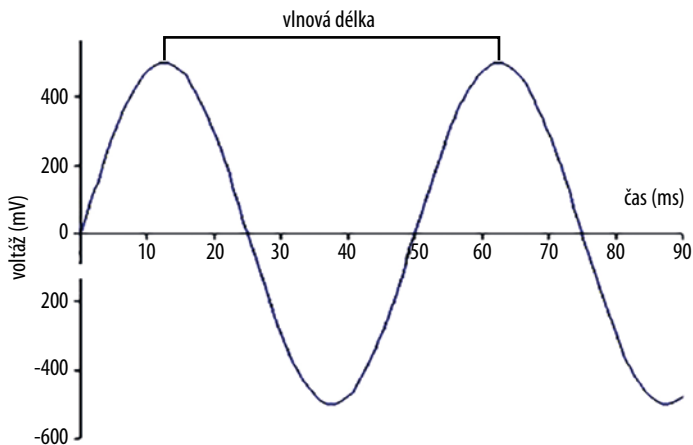


**Obr. 1.1** Ultrazvukový signál se šíří v cyklech, cyklus je repetitivní periodická oscilace





**Obr. 1.2** Ultrazvuková frekvence je definována jako počet cyklů za sekundu



**Obr. 1.3** Vlnová délka je vlastní délka ultrazvukového cyklu

Zvuk je mechanická energie přenášená skrze médium; charakteristika šíření zvuku médium je výsledkem frekvence a vlnové délky ultrazvuku. Obecně platí, že se zvyšující se frekvencí se zkracuje vlnová délka a naopak, pokud se frekvence snižuje, vlnová délka se prodlužuje. Rovněž platí, že čím je vlnová délka větší, tím zvuk cestuje dále.

Jelikož zvukové vlny o vysoké frekvenci mají krátkou vlnovou délku, cestují na krátkou vzdálenost a naopak zvukové vlny o nízké frekvenci mají větší vlnovou délku, a cestují proto na velkou vzdálenost.

Existují dva hlavní faktory, které ovlivňují kapacitu média přenášet ultrazvuk: hustota a flexibilita. Čím je hustota a flexibilita větší, tím je přenos zvuku přes toto médium jednodušší.

Například když se ultrazvuková vlna dotkne vody, je přes ni přenášena bez jakýchkoliv problémů, a to díky vysoké hustotě a flexibilitě. Na druhou stranu vzduch má nízkou hustotu a v případě, že se ultrazvuk dostane do kontaktu se vzduchem, je kompletně odražen zpátky a neprotrikne dál. Podobně je to i v případě, že se ultrazvuková vlna dostane do kontaktu s kostí. Jelikož je kost tvrdá (není flexibilní), ultrazvuková vlna je rovněž kompletně odražena zpátky. V lidském těle tedy neumožňují vstup ultrazvuku dvě substance, a to vzduch a kost.

## 1.2 Typy ultrazvukových převodníků (sond)

**Lineární (povrchová) sonda (obr. 1.4)** – používá se k vyšetření povrchových struktur. Jde o vysokofrekvenční sondy, které umožňují velice detailní rozlišení povrchových struktur (díky vysoké frekvenci umožňují dobré rozlišení, ale kvůli krátké vlnové délce nepřestupují do hlubokých struktur). Formát zobrazení je lineární (obraz 2D na osy x, y).

**Konvexní (transabdominální) sonda (obr. 1.5)** – používá se k vyšetření nitrobřišních struktur. Díky nižší frekvenci umožňuje zobrazit hlubší struktury, i když za cenu horšího zobrazení detailů.

**Sektorová/fázová (kardiální) sonda (obr. 1.6)** – používá se k vyšetření nitrohručních struktur, zejména srdce. Díky nízké frekvenci a malé vyšetřovací kontaktní ploše umožňuje vyšetřit hluboké struktury z malého vyšetřovacího okénka, např. mezižebního prostoru.