

# INTRAOPERAČNÍ A PERIOPERAČNÍ ENDOSKOPIE

---

A KOMBINOVANÉ VÝKONY  
NA TRÁVICÍ TRUBICI

Martin Stašek  
Ondřej Urban  
a kolektiv



# INTRAOPERAČNÍ A PERIOPERAČNÍ ENDOSKOPIE

---

A KOMBINOVANÉ VÝKONY  
NA TRÁVICÍ TRUBICI

**Martin Stašek  
Ondřej Urban  
a kolektiv**

**Upozornění pro čtenáře a uživatele této knihy**

Všechna práva vyhrazena. Žádná část této tištěné či elektronické knihy nesmí být reprodukována a šířena v papírové, elektronické či jiné podobě bez předchozího písemného souhlasu nakladatele. Neoprávněné užití této knihy bude **restně stíháno**.

**Martin Stašek, Ondřej Urban a kolektiv**

# **INTRAOPERAČNÍ A PERIOPERAČNÍ ENDOSKOPIE A KOMBINOVANÉ VÝKONY NA TRÁVICÍ TRUBICI**

**Hlavní autor a editor:** MUDr. Martin Stašek, Ph.D.

**Autoři:** doc. MUDr. René Aujeský, CSc., doc. MUDr. Přemysl Falt, Ph.D., MUDr. Josef Chudáček, Ph.D., MUDr. Eva Karásková, MUDr. Ivo Klementa, Ph.D., prof. MUDr. Marcela Kopáčová, Ph.D., MUDr. Jiří Kysučan, Ph.D., MUDr. Tomáš Malý, Ph.D., FEBPS, prof. MUDr. Čestmír Neoral, CSc., MUDr. Tomáš Řezáč, Ph.D., MUDr. Lubomír Starý, Ph.D., MUDr. Martin Stašek, Ph.D., MUDr. Petr Špička, Ph.D., doc. MUDr. Ilja Tachecí, Ph.D., doc. MUDr. Ondřej Urban, Ph.D., doc. MUDr. Radek Vrba, Ph.D., MUDr. Pavel Zbořil, Ph.D.

**Recenze:** prof. MUDr. Zdeněk Krška, DrSc., doc. MUDr. Štěpán Suchánek, Ph.D.

Vydání odborné knihy schválila Vědecká redakce nakladatelství Grada Publishing, a.s.

© Grada Publishing, a.s., 2021

Cover Design © Grada Publishing, a.s., 2021

Ilustrace Mgr. Zdeňka Malínská. Fotografická dokumentace – archiv autorů. Obr. 2.10 volně dle Mattioliho et al., obr. 2.77–2.85 volně dle Ntourakise et al., obr. 2.98 se svolením Ing. Jana Hofmana, MBA, HSC Industry, spol. s r.o., obr. 4.43–4.45 volně dle Tamegaie et al.

Vydala Grada Publishing, a.s.

U Průhonu 22, Praha 7

jako svou 8231. publikaci

Odpovědný redaktor Mgr. Michal Zlatoš

Sazba a zlom Jaroslav Kolman

Počet stran 248

1. vydání, Praha 2021

Vytiskla D.R.J. TISKÁRNA RESL, s.r.o., Náchod

Vydání knihy bylo podpořeno MZ ČR – RVO (FNOL, 00098892) a grantem IGA\_LF\_2020\_043 pro rok 2020.

*Názvy produktů, firem apod. použité v knize mohou být ochrannými známkami nebo registrovanými ochrannými známkami příslušných vlastníků, což není zvláštním způsobem vyznačeno.*

*Postupy a příklady v této knize, rovněž tak informace o lécích, jejich formách, dávkování a aplikaci jsou sestaveny s nejlepším vědomím autorů. Z jejich praktického uplatnění však pro autory ani pro nakladatelství nevyplývají žádné právní důsledky.*

ISBN 978-80-271-4520-1 (pdf)

ISBN 978-80-271-2290-5 (print)

## Hlavní autor a editor

### **MUDr. Martin Stašek, Ph.D.**

Lékař I. chirurgické kliniky Lékařské fakulty Univerzity Palackého a Fakultní nemocnice Olomouc a Endoskopického centra při II. interní gastroenterologické a geriatrické klinice LF UP a FN Olomouc. Hlavní profílací jsou diagnostika a léčba onemocnění trávicího traktu a minimálně invazivní terapeutické přístupy. Autor a spoluautor 27 publikací (z toho 9 s impakto-

vým faktorem) a více než 60 sdělení na mezinárodních i tuzemských fórech (včetně kongresů EAES, ESSO, IGCA, WCGE). Je členem České chirurgické společnosti ČLS JEP a členem EAES (The European Association of Endoscopic Surgery). Absolvoval stáž v nemocnici Assuta Ramat Hachayal, Tel Aviv.  
e-mail: Martin.Stasek@fnol.cz

## Autoři:

### **Doc. MUDr. René Aujeský, CSc.**

I. chirurgická klinika LF UP a FN Olomouc  
e-mail: Rene.Aujesky@fnol.cz

### **Doc. MUDr. Přemysl Falt, Ph.D.**

II. interní gastroenterologická a geriatrická klinika LF UP a FN Olomouc  
e-mail: Premysl.Falt@fnol.cz

### **MUDr. Josef Chudáček, Ph.D.**

I. chirurgická klinika LF UP a FN Olomouc  
e-mail: Josef.Chudacek@fnol.cz

### **MUDr. Eva Karásková**

Dětská klinika LF UP a FN Olomouc  
e-mail: Eva.Karaskova@fnol.cz

### **MUDr. Ivo Klementa, Ph.D.**

I. chirurgická klinika LF UP a FN Olomouc  
e-mail: Ivo.Klementa@fnol.cz

### **Prof. MUDr. Marcela Kopáčová, Ph.D.**

II. interní gastroenterologická klinika LF UK a FN Hradec Králové  
e-mail: Marcela.Kopacova@fnhk.cz

### **MUDr. Jiří Kysučan, Ph.D.**

I. chirurgická klinika LF UP a FN Olomouc  
e-mail: Jiri.Kysucan@fnol.cz

### **MUDr. Tomáš Malý, Ph.D., FEBPS**

I. chirurgická klinika LF UP a FN Olomouc  
e-mail: Tomas.Maly@fnol.cz

### **Prof. MUDr. Čestmír Neoral, CSc.**

I. chirurgická klinika LF UP a FN Olomouc  
e-mail: Cestmir.Neoral@fnol.cz

### **MUDr. Tomáš Řezáč, Ph.D.**

I. chirurgická klinika LF UP a FN Olomouc  
e-mail: Tomas.Rezac@fnol.cz

### **MUDr. Lubomír Starý, Ph.D.**

I. chirurgická klinika LF UP a FN Olomouc  
e-mail: Lubomir.Stary@fnol.cz

### **MUDr. Martin Stašek, Ph.D.**

I. chirurgická klinika LF UP a FN Olomouc  
e-mail: Martin.Stasek@fnol.cz

### **MUDr. Petr Špička, Ph.D.**

I. chirurgická klinika LF UP a FN Olomouc  
e-mail: Petr.Spicka@fnol.cz

### **Doc. MUDr. Ilja Tachecí, Ph.D.**

II. interní gastroenterologická klinika LF UK a FN Hradec Králové  
e-mail: Ilja.Tacheci@fnhk.cz

### **Doc. MUDr. Ondřej Urban, Ph.D.**

II. interní gastroenterologická a geriatrická klinika LF UP a FN Olomouc  
e-mail: Ondrej.Urban@fnol.cz

### **Doc. MUDr. Radek Vrba, Ph.D.**

I. chirurgická klinika LF UP a FN Olomouc  
e-mail: Radek.Vrba@fnol.cz

### **MUDr. Pavel Zbořil, Ph.D.**

I. chirurgická klinika LF UP a FN Olomouc  
e-mail: Pavel.Zboril@fnol.cz

## Kniha vychází s podporou:

Fakultní nemocnice Olomouc, I. chirurgická klinika  
Lékařská fakulta Univerzity Palackého v Olomouci  
Johnson & Johnson, s.r.o.

Medtronic Czechia s.r.o.  
Nutricia a.s.  
Olympus Czech Group, s.r.o., člen koncernu



# Obsah

---

<b>Seznam zkratk</b> . . . . .	<b>11</b>
<b>Předmluva</b> . . . . .	<b>15</b>
<b>Úvod</b> . . . . .	<b>16</b>
<b>1 Historie endoskopie s přihlédnutím k intraoperačním endoskopickým technikám</b> . . . . .	<b>17</b>
<b>2 Intraoperační ezofagogastroduodenoskopie</b> . . . . .	<b>21</b>
<b>2.1 Technika IOG</b> . . . . .	<b>21</b>
2.1.1 Lokalizace léze . . . . .	22
2.1.2 Nové nálezy v průběhu intraoperační gastroscopie . . . . .	24
2.1.3 Endoskopické ukončení výkonu . . . . .	24
<b>2.2 Indikace IOG u konkrétních patologií</b> . . . . .	<b>25</b>
2.2.1 Benigní onemocnění horního gastrointestinálního traktu . . . . .	25
2.2.1.1 Refluxní nemoc jícnu . . . . .	25
2.2.1.2 Divertikly jícnu . . . . .	29
2.2.1.3 Benigní stenózy jícnu . . . . .	34
2.2.1.4 Perforace horního gastrointestinálního traktu . . . . .	38
2.2.1.5 Píštěle horního gastrointestinálního traktu . . . . .	40
2.2.1.6 Žaludeční a duodenální vřed . . . . .	47
2.2.1.7 Krvácení do horní části gastrointestinálního traktu . . . . .	49
2.2.1.8 Zajištění nutričního vstupu . . . . .	55
2.2.1.9 Mediastinální patologie . . . . .	58
2.2.1.10 Achalázie jícnu . . . . .	61
2.2.1.11 Volvulus žaludku . . . . .	63
2.2.1.12 Odstranění cizích těles . . . . .	64
2.2.1.13 Pediatrické indikace intraoperační gastroscopie . . . . .	64
2.2.1.14 Porucha evakuace žaludku, duodenální obstrukce . . . . .	68

2.2.2	Neoplazie horního gastrointestinálního traktu . . . . .	70
2.2.2.1	Tumory jícnu a kardie . . . . .	76
2.2.2.2	Tumory žaludku . . . . .	83
2.2.2.3	Tumory duodena . . . . .	95
2.2.3	Technické indikace intraoperační endoskopie . . . . .	96
2.2.3.1	Testování anastomóz, diagnostika anastomotických komplikací . . . . .	96
2.2.3.2	IOG v řešení časných anastomotických komplikací . . . . .	104
2.2.3.3	Navigace odstranění sentinelové uzliny . . . . .	118
2.3	Bezpečnost IOG . . . . .	120
<b>3</b>	<b>Intraoperační enteroskopie . . . . .</b>	<b>123</b>
3.1	Obecná strategie a historie intraoperační enteroskopie . . . . .	123
3.2	Technika IOES . . . . .	124
3.3	Indikace IOES . . . . .	126
3.4	Komplikace IOES . . . . .	128
3.5	Nové metody diagnostické a terapeutické enteroskopie . . . . .	128
3.5.1	Kapslová enteroskopie . . . . .	129
3.5.1.1	Indikace a kontraindikace kapslové enteroskopie . . . . .	130
3.5.1.2	Komplikace kapslové enteroskopie . . . . .	131
3.5.2	Dvojbalonová enteroskopie . . . . .	131
3.5.2.1	Indikace a kontraindikace dvojbalonové enteroskopie . . . . .	131
3.5.2.2	Komplikace dvojbalonové enteroskopie . . . . .	132
3.5.3	Ostatní metody hluboké enteroskopie (device assisted, deep enteroskopie) . . . . .	132
3.6	Shrnutí . . . . .	133
<b>4</b>	<b>Intraoperační koloskopie . . . . .</b>	<b>135</b>
4.1	Obecná strategie intraoperační koloskopie . . . . .	135
4.1.1	Lokalizace léze . . . . .	137
4.1.2	Nové nálezy v průběhu intraoperační koloskopie . . . . .	139
4.1.3	Endoskopické ukončení výkonu . . . . .	139
4.2	Indikace IOK u konkrétních patologií . . . . .	140
4.2.1	Benigní onemocnění kolon a rektu . . . . .	140
4.2.1.1	Idiopatické střevní záněty (Crohnova choroba, ulcerózní kolitida) . . . . .	140
4.2.1.2	Komplikace divertikulózy . . . . .	144



4.2.1.3	Píštěle . . . . .	146
4.2.1.4	Stenózy kolon a rekta . . . . .	150
4.2.1.5	Pediatrické indikace intraoperační koloskopie . . . . .	152
4.2.1.6	Krvácení do dolního trávicího traktu . . . . .	155
4.2.1.7	Funkční onemocnění tlustého střeva a anorekta . . . . .	158
4.2.1.8	Odstranění cizích těles . . . . .	162
4.2.1.9	Ischemie tlustého střeva . . . . .	164
4.2.1.10	Poranění tlustého střeva . . . . .	165
4.2.1.11	Intraoperační koloskopie u jiných patologií malé pánve . . . . .	167
4.2.2	Neoplazie tlustého střeva a rekta . . . . .	168
4.2.2.1	Polypy a tumory volného tlustého střeva . . . . .	177
4.2.2.2	Polypy a tumory rekta . . . . .	184
4.2.3	Technické indikace intraoperační koloskopie . . . . .	195
4.2.3.1	Testování anastomóz, diagnostika anastomotických komplikací . . . . .	199
4.2.3.2	IOK v řešení časných anastomotických komplikací . . . . .	204
4.2.3.3	Navigace odstranění sentinelové uzliny . . . . .	215
4.3	Bezpečnost intraoperační koloskopie . . . . .	217
<b>5</b>	<b>Nové směry endoskopie, intraprocedurální endoskopie a minimálně invazivních intervencí . . . . .</b>	<b>219</b>
5.1	Vývoj k endoskopické chirurgii třetího prostoru . . . . .	221
5.2	Pokročilé endoluminální intervenční techniky . . . . .	221
5.3	Endoskopická robotika, triangulační endoskopické platformy . . . . .	225
5.4	Terapeutická kapslová robotická endoskopie . . . . .	228
5.5	Pokročilé intraoperační zobrazování, „chytré“ operační sály . . . . .	229
<b>6</b>	<b>Školení chirurgického endoskopisty . . . . .</b>	<b>233</b>
	<b>Rejstřík . . . . .</b>	<b>237</b>
	<b>Souhrn . . . . .</b>	<b>245</b>
	<b>Summary . . . . .</b>	<b>247</b>



# Seznam zkratek

---

AAFP	Americká akademie rodinných lékařů (American Academy of Family Physicians)
ABS	Americký výbor pro chirurgii (American Board of Surgery)
AC	adenokarcinom (adenocarcinoma)
AFI	autofluorescenční zobrazení (autofluorescence imaging)
AGA	Americká gastroenterologická asociace (American Gastroenterological Association)
AJCC/TNM	Americká společná komise pro nádorová onemocnění (American Joint Committee on Cancer)
ALM	adenomům podobné léze či masy (adenoma-like lesions or masses)
AMI	<i>arteria mesenterica inferior</i>
APC	argon-plazma koagulace (argon plasma coagulation)
ARMS	antirefluxní mukozektomie
ASA	Americká anesteziologická společnost (American Society of Anesthesiology)
ASGE	Americká společnost pro gastrointestinální endoskopii (American Society for Gastrointestinal Endoscopy)
BAR	biofragmentabilní anastomotický prstenec (biofragmentable anastomotic ring)
BDS	biodegradabilní stent
CAC	klip pro kompresivní anastomózu (compression anastomosis clip)
CAR	prstenec pro kompresivní anastomózu (compression anastomosis ring)
CCI	Charlson Comorbidity Index
CCK2	receptory pro cholecystokin B (cholecystokin B receptor)
CELS	kombinovaná endoskopická a laparoskopická chirurgie (combined endoscopic and laparoscopic surgery)
CG	kontrolní skupina (control group)
Clean-NET	čistá neexpoziční technika (clean non exposure technique)
CLER	kombinovaná laparoskopicko-endoskopická resekce (combined laparoscopic-endoscopic resection)
CRM	cirkumferenční resekční okraj (circumferencial resection margin)
CRP	C-reaktivní protein
DALM	s dysplazií asociované léze či masy (dysplasia-associated lesions or masses)
DGE	porucha evakuace žaludku, opožděná evakuace žaludku (delayed gastric emptying)
DPEJ	přímá perkutánní endoskopická jejunostomie (direct percutaneous endoscopic jejunostomy)
D-POEM	POEM divertikulektomie (divertikulotomie)
DWI	difúzně vážené zobrazení při MRI (diffusion-weighted imaging)
EALR	endoskopicky asistovaná laparoskopická resekce (endoscopy assisted laparoscopic resection)
EASR	endoskopicky asistovaná segmentální resekce (endoscopy assisted segmental resection)
EATR	endoskopicky asistovaná transluminální resekce (endoscopy assisted transluminal resection)
EATS	endoskopicky asistovaná laparoskopická transgastrická chirurgie (endoscope-assisted laparoscopic transluminal/transgastric surgery)

EAWR	endoskopicky asistovaná klínovitá resekce (endoscopy assisted wedge resection)
EBGH	Evropský výbor pro gastroenterologii a hepatologii (European Board of Gastroenterology and Hepatology)
EBWL	procento nadměrné tělesné hmotnosti ztracené po daném obezitologickém postupu (excess body weight loss)
ECOG	Východní kooperativní onkologická skupina (Eastern Cooperative Oncology Group)
EEA	anastomóza spojením koncem ke konci (end-to-end anastomosis)
EFTR	endoskopická resekce v plné tloušťce (endoscopic full-thickness resection)
EGC	časný karcinom žaludku (early gastric cancer)
EGDS	ezofagogastroduodenoskopie
ELIS	endoskopicky asistovaná laparoskopická intragastrická staplerová resekce (endoscope-assisted laparoscopic intragastric stapling)
ELP	endolaparoskopická polypektomie (endolaparoscopic polypectomy)
EMR	endoskopická mukózní resekce
EMR-C	endoskopická mukózní resekce s použitím nástavce (EMR cap)
EMR-L	endoskopická mukózní resekce s použitím ligačních kroužků (EMR ligation)
EMVI	extramurální vaskulární invaze (extramural vascular invasion)
EndoFLIP	impedanční planimetrie (endoscopic functional lumen impedance probe)
EPE	endoskopická polypektomie
ERC	endoskopická retrográdní cholangiografie
ERCP	endoskopická retrográdní choledochopankreatoskopie
ESA	anastomóza spojením koncem na stranu (end-to-side anastomosis)
ESD	endoskopická submukózní disekce
ESED	endoskopická staplerová ezofagodivertikulotomie (endoscopic stapler esophagodiverticulotomy)
ESGE	Evropská společnost pro gastrointestinální endoskopii (European Society of Gastrointestinal Endoscopy)
ESMO	Evropská společnost pro medicínskou onkologii (European Society for Medical Oncology)
EUS	endoskopický ultrazvuk (endoscopic ultrasound)
EVAC	endoskopická vakuová terapie (endoscopic vacuum assisted closure)
FDA	Úřad pro kontrolu potravin a léčiv (Food and Drug Administration)
FTR	resekce v plné tloušťce (full-thickness resection)
GERD	gastroezofageální refluxní nemoc (gastroesophageal reflux disease)
GI	gastrointestinální
GIT	gastrointestinální trakt
GIST	gastrointestinální stromální tumor
GOO	obstrukce výtokového traktu žaludku (gastric outlet obstruction)
G-POEM	žaludeční POEM (gastric peroral endoscopic myotomy)
HGD	dysplazie vysokého stupně (high grade dysplasia)
HIV	virus lidské imunodeficiency (human immunodeficiency virus)
HM	horizontální resekční okraj (horizontal margin)
HRA	anoskopie s vysokým rozlišením (high resolution anoscopy)
HSI	hyperspektrální zobrazení (hypespectral imaging)
HUS	hemolyticko-uremický syndrom
CHRT	chemoradioterapie
IBD	idiopatické střevní záněty (inflammatory bowel disease)
ICG	indokyaninová zeleň (indocyanine green)
INF	interferon
IOE	intraoperační endoskopie
IOES	intraoperační enteroskopie
IOK	intraoperační koloskopie
IOG	intraoperační ezofagogastroduodenoskopie

JET-PEG	jejunální enterální sonda aplikovaná cestou perkutánní endoskopické gastrostomie (jejunal enteric tube via PEG)
Ki67	Kiel 67 (mitotická aktivita stanovená kielským indexem)
LAEFR	laparoskopicky asistovaná endoskopická resekce v plné tloušťce (laparoscopy-assisted endoscopic full-thickness resection)
LAEP	laparoskopicky asistovaná endoskopická polypektomie (laparoscopy-assisted endoscopic polypectomy)
LAER	laparoskopicky asistovaná endoskopická resekce (laparoscopy-assisted endoscopic resection)
LAMS	lumen-apoziční metalický stent (lumen-aposition metallic stent)
LECS	laparoskopicko-endoskopická kooperativní chirurgie (laparoscopic endoscopic cooperative surgery)
LER	laparoendoskopická resekce (laparo-endoscopic resection)
LGD	dysplazie nízkého stupně (low grade dysplasia)
LIFT	ligace intersfinkterického traktu (ligation of intersphincteric fistula tract)
LIGS	laparoskopická intragastrická chirurgie (laparoscopic intragastric surgery)
LMCP	laparoskopicky monitorovaná koloskopická polypektomie (laparoscopically monitored colonoscopic polypectomy)
LST	horizontálně rostoucí léze (laterally spreading tumor)
LSTG	léze typu LST, granulárního typu (laterally spreading tumor – granular type)
LSTGH	léze typu LST, granulárního typu, homogenní (laterally spreading tumor – granular type homogenous)
LSTGM	léze typu LST, granulárního typu, smíšená (laterally spreading tumor – granular type mixed)
LSTNG	léze typu LST, negranulárního typu (laterally spreading tumor – non-granular type)
LSTNGF	léze typu LST, negranulárního typu, plochá (laterally spreading tumor – non-granular type flat)
LSTNGPD	léze typu LST, negranulárního typu, s pseudodepresí (laterally spreading tumor – non-granular type pseudodepression)
m	mukózní (invaze při endosonografickém vyšetření)
MALT	lymfatická tkáň asociovaná se sliznicí (mucosa associated lymphoid tissue)
MC	Crohnova choroba ( <i>morbus Crohn</i> )
MEN-1	syndrom mnohočetné endokrinní neoplazie (multiple endocrine neoplasia 1)
MODS	syndrom multiorgánové dysfunkce (multiple organ dysfunction syndrome)
MRI	magnetická rezonance (magnetic resonance imaging)
NBI	zobrazení úzkým paprskem světla (narrow band imaging)
NCCN	National Comprehensive Cancer Network
NEC	nekrotizující enterokolitida (necrotizing enterocolitis)
NESS-EFTR	neexpoziční endoskopická resekce v plné tloušťce s prostou suturou (non-exposure simple suturing endoscopic full-thickness resection)
NET	neuroendokrinní tumor
NEWS	endoskopická neexpoziční chirurgie s inverzí stěny (non-exposed endoscopic wall-inversion surgery)
NCHRT	neoadjuvantní chemoradioterapie
NIR	světlo blízké infračervenému spektru (near-infrared)
NOTES	chirurgie s endoskopickým transluminálním přístupem přirozenými vstupy (natural orifice transluminal endoscopic surgery)
NRT	neoadjuvantní radioterapie
ODS	obstrukční defekační syndrom
OMED	Světová organizace digestivní endoskopie (Organisation Mondiale d'Endoscopie Digestive)
OTSC	klip použitý na nástavci endoskopu (over the scope clip)
OTSC/FTRD	přístroj pro resekci v plné tloušťce s pomocí OTSC klipu (over the scope clip/full thickness resection device)
PEG	perkutánní endoskopická gastrostomie

PEJ	perkutánní endoskopická jejunostomie
PET/CT	pozitronová emisní tomografie kombinovaná s výpočetní tomografií
PO	předoperační ověření
POEM	perorální endoskopická myotomie
POSE	endoluminální primární chirurgie pro obezitu (primary obesity surgery endoluminal)
PPI	inhibitory protonové pumpy (proton pump inhibitors)
pTFE	teflon, polytetrafluoretylen
PTO	perkutánní transhepatická obliterace
RCT	prospektivní randomizovaná studie (randomized controlled trial)
RED	robot pro endoskopickou disekci (robot for endoscopic dissection)
RTG	rentgen
RT	radioterapie
RT-PCR	polymerázová řetězová reakce v reálném čase (real time – polymerase chain reaction)
SAGES	Společnost amerických gastrointestinálních a endoskopických chirurgů (Society of American Gastrointestinal and Endoscopic Surgeons)
SCC	spinocelulární karcinom (spinoepithelial carcinoma)
SEER	registr organizace NCCN (the surveillance, epidemiology, and end results)
SEMS	samoexpandibilní metalický stent
SG	skupina se suturou (suture group)
SILS	laparoskopická chirurgie jednou incizí/portem (single incision laparoscopic surgery)
sm	submukózní (invaze při endosonografickém vyšetření)
SMT	submukózní tumor
SP	selektivní použití
SPECT	jednofotonová emisní výpočetní tomografie (single photon emission computed tomography)
S-POEM	záchranný POEM (salvage-POEM)
SSA	anastomóza stranou ke straně (side-to-side anastomosis)
SSI	infekce chirurgického místa (surgical site infection)
STARR	staplerová transanální resekce (stapled transanal resection)
STER	submukózní tunelizační endoskopická resekce
TAMIS	transanální miniinvazivní chirurgie (transanal minimally invasive surgery)
TaTME	transanální totální mezorektální excize
TEM	transanální endoskopická mikrochirurgie (transanal endoscopic microsurgery)
TEO	transanální endoskopické operace (transanal endoscopic operation)
TIF	transorální bezincizní fundoplikace (transoral incisionless fundoplication)
TIPS	transjugulární intrahepatický portosystémový shunt
TME	totální mezorektální excize
TNF	tumor necrosis factor
TNM	TNM klasifikace tumorů
TOGA	transorální gastroplastika (transoral gastroplasty)
TST-STARR	tkáňově selektivní léčebná staplerová transanální resekce (tissue selective therapy stapled transanal resection)
TTSC	hemoklip (through-the-scope clip)
UC	ulcerózní kolitida (ulcerative colitis)
UZ	ultrazvuk
VATS	videoasistovaná torakoskopická chirurgie (videoassisted thoracoscopic surgery)
VM	vertikální resekční okraj (vertical margin)
VO	vyžaduje ověření
WSES	Světová společnost pro pohotovostní chirurgii (World Society of Emergency Surgery)

Moderní doba nás téměř každodenně informuje o nových objevech, vynálezech a postupech a sled těchto zpráv a událostí je tak rychlý, že doslova předbíhá naši současnost. Tento pohyb je možné vnímat všude kolem nás a lékařství patří k oborům, kde jsou tyto změny zvláště patrné. V této monografii dostává čtenář možnost seznámit se s nevidaně rychlým vývojem v endoskopii. Charakteristika pokroku, jehož jsme v tomto oboru svědky, není nadnesená. Nejde o klišé, ale o skutečný pocit obdivu nad rychlostí a významem změn, které zde nastávají. Je pravda, že mladší generace lékařů to vše přijímá spíše jako normu, což je jen dobře, a žasnou vlastně jen starší, kteří mají v paměti doby, kdy endoskopii ovládal rigidní přístroj. Tito poslední „mohykáni“ si pak dnes vůbec neumějí představit, že tehdy mohli provozovat svoji činnost bez spolupráce s moderním endoskopistou.

Monografie, kterou právě držíte v ruce, je přesvědčivým důkazem předešlé úvahy. Je to kniha, která hledí do budoucnosti. Vyčerpávajícím způsobem jsou zde podány informace o dnešních možnostech endoskopie, včetně těch, které zatím čekají na svou příležitost a nejsou ověřeny širokým a bezpečným každodenním používáním. Je to kniha určená svým pojetím především chirurgům, neboť jejím hlavním tématem je intraoperační a perioperační endoskopie. V této oblasti podává vyčerpávající informace o možnostech praxe, v níž endoskopie doplňuje chirurgický výkon, případně je schopna jej nahradit.

Ukazuje se stále naléhavěji, že bez těsné součinnosti s moderní endoskopií se dnešní chirurgie neobejde, a to nejen v oblasti diagnostiky, kde je situace více než jasná, ale také v přímé součinnosti s chirurgickým výkonem. Někteří chirurgové zaujímají zatím k řadě progresivních endoskopických metod, které by měly chirurgický výkon učinit nejen efektivnějším, ale i bezpečnějším, poněkud rezervovaný postoj. To je věc přirozená a normální, nejde-li o programové odmítání a jedná-li se skutečně o pouhé kritické nazírání a posuzování možných řešení. Tam, kde se jedná o symbiózu postupu chirurgie s endoskopií, obvykle problém nenastává, ale jde-li o postup, kde by endoskopie měla prokázat svoji dominanci, může být rozhodnutí mnohem komplikovanější. I toho si byli autoři dobře vědomi, a proto předkládají své dílo podpořené především osobními zkušenostmi, ale také názornými důkazy v podobě bohaté obrazové dokumentace a odkazů. Jejich záměr se jim podařil beze zbytku: přesvědčivě prokázali nepostradatelnost endoskopie v současné chirurgické praxi. Je možné bez nadsázky říci, že tato monografie by neměla chybět v knihovně žádného chirurga, který se zabývá problematikou gastrointestinálního traktu.

Prof. MUDr. Vladimír Král, CSc.,  
emeritní přednosta I. chirurgické kliniky  
LF UP a FN Olomouc  
a Rytíř českého lékařského stavu

# Úvod

*(M. Stašek)*

---

Endoskopické metody jsou integrální součástí diagnostiky a terapie onemocnění trávicího traktu s mnoha možnými přínosy a způsoby využití. Spolu s vývojem indikací k chirurgické terapii, snahou o redukci operačního traumatu a výkony zachovávající orgán dochází k rozvoji značného množství metod, které mají napomoci personalizaci v indikačním algoritmu. Navzdory narůstajícím požadavkům na předoperační diagnostiku a rozvíjejícím se zobrazovacím a endoskopickým možnostem zůstává skupina pacientů, u kterých peroperačně provedený výkon nabízí značný přínos jednak diagnostický a lokalizační, jednak terapeutický, a to jak ve smyslu endoskopické či chirurgické, tak i kombinované léčby. I filozofický přístup k endoskopickým intervencím se mění – v současné době již můžeme endoskopický přístup plnohodnotně

přiřadit k alternativám chirurgického přístupu spolu s možnostmi otevřené i minimálně invazivní chirurgie.

V intraoperačních a perioperačních indikacích a aplikacích jsou však značné rozdíly mezi jednotlivými pracovišti a chirurgy. Nedostatek standardizace, nejasnosti ve školení chirurgických endoskopistů, chyby ve vzájemné komunikaci mezi chirurgem a endoskopistou, množství technických možností a v poslední řadě ekonomická zátěž činí z kombinovaných metod a minimálně invazivních intervencí značně nepřehledné pole.

Úkolem naší práce je shrnutí aktuálních informací o této problematice, zhodnocení zkušeností našich pracovišť a nástin možných směrů vývoje a aplikací intraoperačních a perioperačních cílených kombinovaných intervencí v našich podmínkách.



# Historie endoskopie s přihlédnutím k intraoperačním endoskopickým technikám

(M. Stašek)

Historie digestivní endoskopie, zejména flexibilní, začala s přímou optikou [1] využívanou zpočátku pro krátké endoskopie (cystoskopie, cholangioskopie apod.), ke kterým se přidala gastroskopie. Její rozvoj mohl nastat díky vývoji fiberoptických vláken. Základ této technické možnosti byl sice položen ve 20. letech 20. století, ale do praxe byla zavedena až v roce 1954 [2]. Pro gastroskopii byl tento princip aplikován po prvé L. Curtissem (fyzik), B. Hirschowitzem (gastroenterolog) a spolupracovníky [3], Turellem byla dále zavedena koloskopie [4] a postupně se přidávaly další metody postavené na této technologii. Rozvoj v průběhu 30 let přinesl značný stupeň technické dokonalosti, přesto postupně došlo ke změně technologie na videoendoskopii s rozvojem televizní technologie a elektronického obrazu [5] a postupně i počítačové techniky. Následně přibývaly další technologické možnosti, jako například endoskopický ultrazvuk [6].

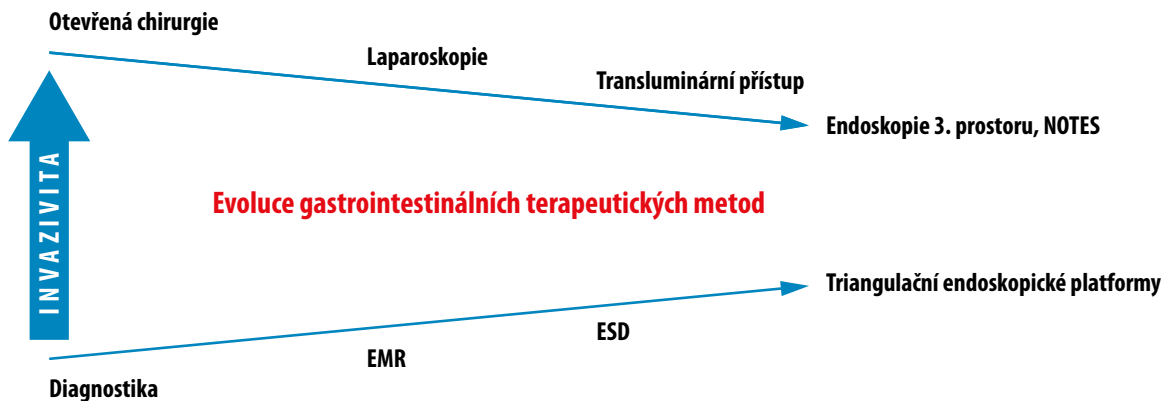
Vazba endoskopie a chirurgie je od samotného počátku velmi těsná. Už při implementaci endoskopických metod chirurgové představují zásadní přínos (tab. 1.1). Vývoj vztahu mezi chirurgií a digestivní endoskopií je poznamenán tendencí k radikalitě, cílenosti a redukci invazivity přístupu u chirurgických výkonů, k narůstajícímu rozsahu prováděných endoskopických výkonů, intervenčním technikám a vývoji specifických technologických metod. Tato vzájemná konvergence má mít za cíl terapie s redukcí negativních

dopadů vyplývajících z invazivity přístupu a s chirurgickým paradigmatem manipulace i pro endoskopickou terapii. Intervenční endoskopie se tedy stává alternativou přístupu a do jisté míry umělé rozdělení gastrointestinálního chirurga a gastroenterologa-endoskopisty by spíše měla vést k vzájemné kooperaci a konvergenci (schéma 1.1).

**Tab. 1.1** Chirurgové podílející se na vývoji endoskopických metod

Metoda	Autor
koloskopie	Turell [4]
endoskopická hemostáza	Sugawa, Gaisford [7, 8]
polypektomie	Wolff, Shinya [9, 10]
ERCP	McCune, Schrob [11]
PEG/PEJ	Ponsky, Gauderer [12]
biliární stenty	Soehendra [13]
POEM	Inoue [14]
cholangioskopie	Bakeš [15, 16]

Historie intraoperační endoskopie začíná v 70. letech 20. století [17, 18], kdy již byly publikovány série pacientů, kteří podstoupili intraoperační endoskopii. Hlavními indikacemi v tomto období byly nejasné léze tlustého střeva, intraoperační enteroskopie pro



**Schéma 1.1** Evoluce gastrointestinálních terapeutických metod

nevysvětlené krvácení a krvácení do horního trávicího traktu [19, 20]. Postupně dochází k rozšíření a specifikaci indikací výkonu, intraoperační endoskopie však nadále zůstává zejména diagnostickou metodou. S rozvojem intervenčních endoskopických metod a laparoskopické chirurgie dochází diverzifikaci technických možností a narůstá množství speciálních přístrojů dedikovaných jednotlivým diagnózám a jejich terapii.

Významnou epizodou byl vývoj NOTES (natural orifice transluminal endoscopic surgery). Technologický vývoj, soustředěný na triangulační chirurgické paradigma u flexibilních endoskopů, umožňoval řadu potenciálních endoskopických přístupů do břišní dutiny a široké spektrum chirurgických výkonů [21]. Postupný vývoj a evaluace výsledků nevedly k širokému zavedení do praxe, vedly ale k evoluci nových přístupů kombinujících endoskopický přístup s chirurgickou technikou.

Historické aplikace byly soustředěny na transgastrický přístup, který byl poprvé prezentován kolektivem Johns Hopkins Hospital [22, 23] a který byl aplikován pro apendektomii, tubární ligaci [24] či cholecystektomii (eventuálně cholecystogastrickou anastomózu) [25] a dokonce i pro komplikovanější výkony jako splenektomii [26] či spojkovou operaci [27]. Již v tomto období byla technickou možností i laparoskopická asistence minilaparoskopickým instrumentáři. Dalšími studovanými přístupy byly transrektální, transvaginální a transvezikální. Většina z nich byla prováděna v experimentálních studiích na zvířatech, ačkoliv byla dále aplikována i v humánní medicíně, k rozšíření z mnoha důvodů nedošlo (ekonomická náročnost, absence adekvátní expozice, časové faktory, délka pooperační rekonvalescence atd.).

Přes vystřízlivění z metod NOTES však technologický posun umožnil rozvoj nových aplikací přiroze-

ných přístupů. Na práci Gerharda Buesse [28], který se podílel na vývoji operačního rektoskopu, navázal s aplikací NOTES Antonio Lacy, který rozvíjí resekce sigmoidea s laparoskopicky asistovaným transvaginálním přístupem [29] a následně využitím platformy pro transanální endoskopickou mikrochirurgii. Následný rozvoj TaTME (transanální totální mezorektální excize) umožnil poměrně široce využívaný alternativní přístup ke karcinomu rekta [30].

V oblasti horního gastrointestinálního traktu je podobně významným přínosem postupný vývoj intervenčních resekcí technik (endoskopická polypektomie, mukózní resekce, submukózní disekce) [31] zažívajících neobvyklý rozmach následovaný aplikací submukózních tunelizačních technik. Haruhiro Inoue prezentoval tento přístup v terapii achalázie jícnu [14] a po jeho úspěšné implementaci dochází v současné době ke zhodnocování dlouhodobých výsledků terapie [32]. Aplikace těchto přístupů při prezentovaném nízkém stupni rizika terapie, zejména co se týče infekcí, umožnila endoskopické řešení některých větších tumorů trávicí trubice, včetně menších submukózních tumorů [33, 34]. Endoskopická resekce v plné tloušťce (full-thickness resection, FTR) je pak podobně jako předchozí technika vázána na kvalitu endoskopických možností uzávěru vzniklého defektu, jejímuž vývoji byla věnována značná pozornost [35], zvláště při vývoji NOTES technik. Technické možnosti zahrnují použití klipů, endoskopické klíčky a jejich kombinace, případně možnosti endoskopické sutury.

Endoskopická sutura byla dále aplikována i v případech bez resekce defektu, a to zpravidla v různých alternativách plikace stěny. V terapii GERD byla užita submukózní či transmuralní sutura, která byla poprvé použita Swainem a kol., a již v 80. letech bylo vyvinuto endoskopické šicí zařízení [36–38]. Po dalším vývoji

endoskopických šicích platform byla endoskopická sutura použita v terapii píštělí i v bariatrických indikacích [39].

Vývoj endoskopických metod zahrnoval zpočátku zejména metody endoskopické hemostázy a endoskopické zajištění nutričního přístupu. Samoexpandibilní metalické stenty byly nejdříve indikovány pro obstrukci jícnu [40], duodena [41], následně i pro maligní strikturu sigmoidea [42]. Endoskopické klipy byly poprvé použity Hayashim v roce 1975 [43], jejich hlavními popularizátory byli však Soehendra a kol., kteří přispěli ke zlepšení designu a rozšíření jejich využití [44]. Nová technika využívající velké klipy aplikované přes konec endoskopu (over-the-scope-clip) byla zavedena v roce 2007 [45]. V podobném období byla do praxe zavedena alternativa vakuové terapie, která byla používána již dříve v terapii ran [46, 47], tedy endoskopická vakuová terapie, nejdříve pro terapii anastomotických defektů kolorekta [48] a později i horního gastrointestinálního traktu [49, 50].

Tento stručný přehled si ani neklade za úkol kompletní historický pohled, má být jen nástinem překotného vývoje na tomto poli. Řada kombinovaných metod není jasně časově zařaditelná i pro povahu svého použití, která vyžaduje zkušenost s načasováním a sekvencí použitých metod a racionální zhodnocení možné kombinace přístupů. Obtížnost jednoduché evaluace, rozdílnost jednotlivých klinických situací a léčba méně častých onemocnění s relativně malým souborem pacientů vyžadují přístup vycházející z pochopení principu terapeutických metod a kreativitu v jejich řešení, která k umění medicíny nepochybně náleží.

„Be proactive. Don't let your lack of knowledge or skills determine your career.“

– Amir Szold

### Literatura ke kapitole 1:

- Hoffmann M. Optische Instrumente mit beweglicher Achse und ihre Verwendung für die Gastroskopie. *Münch Med Wochenschr.* 1911; 58: 2446–2448.
- Hopkins HH, Kapany NS. A flexible fiberscope, using static scanning. *Nature.* 1954; 76: 864–869.
- Hirschowitz BI, Curtiss LE, Peters CW. *et al* Demonstration of a new gastroscope, the „fiberscope“. *Gastroenterology* 1958; 35 :50–3.
- Turell R. Fiberoptic colonoscope and sigmoidoscope, preliminary vepon. *Am J Surg* 1963; 105: 133–5.
- Sivak MV Jr, Fleischer DE. Colonoscopy with a Videoscope: preliminary experience. *Gastrointest Endosc.* 1984; 30 (1): 1–5.
- DiMagno EP, Buxton JL, Regan PT, et al. Ultrasonic endoscope. *Lancet* 1980; 1 (8169): 629–31.
- Sugawa C, Fujita Y, Ikeda T, Walt AJ. Endoscopic hemostasis of bleeding of the upper gastrointestinal tract by local injection of ninety-eight per cent dehydrated ethanol. *Surg Gynecol Obstet.* 1986; 162 (2): 159–63.
- Gaisford WD. Endoscopic electrohemostasis of active upper gastrointestinal bleeding. *Am J Surg.* 1979; 137 (1): 47–53.
- Wolff WI, et al. A new approach to colonic polyps. *Ann Surg.* 1973; 178 (3): 367–78.
- Wolff WI, Shinya H. *Polypectomy* via the fiberoptic colonoscope. Removal of neoplasms beyond reach of the sigmoidoscope. *N Engl J Med.* 1973; 288 (7): 329–32.
- McCune WS, et al. Endoscopic cannulation of the ampulla of Vater: a preliminary report. *Ann Surg.* 1968; 167 (5): 752–6.
- Gauderer MW, Ponsky JL, Izant RJ Jr. Gastrostomy without laparotomy: a percutaneous endoscopic technique. *J Pediatr Surg.* 1980; 15 (6): 872–5.
- Soehendra N, Reynders-Frederix V. Palliative bile duct drainage - a new endoscopic method of introducing a transpapillary drain. *Endoscopy.* 1980; 12: 8.
- Inoue H, Minami H, Kobayashi Y, et al. Peroral endoscopic myotomy (POEM) for esophageal achalasia. *Endoscopy.* 2010; 42: 265–271.
- Bakeš J. Die Choledochopapilloskopie, nebst Bemerkungen über Hepaticusdrainage und Dilatation der Papille. *Arch Klin Chir.* 126, 1923, S. 473–483.
- Černoch J. *Transkutánní cholangioskopie.* Karolinum, Praha. 2008.
- Lucas CE, Sugawa C. Diagnostic endoscopy during laparotomy for acute haemorrhage from the upper part of the gastrointestinal tract. *Surg Gynec Obstet.* 1972; 135: 285.
- Richter RM, Littman L, Levowitz BS. Intraoperative fiberoptic colonoscopy: localization of nonpalpable colonic lesions. *Arch Surg.* 1973; 106: 228.
- Bombeck CT. Intraoperative esophagoscopy, gastroscopy, colonoscopy, and endoscopy of the small bowel. *Surg Clin North Am.* 1975; 55: 135.
- Bowden TA, Hooks VH, Mansberger AR. Intraoperative Gastrointestinal Endoscopy. *Ann Surg.* 1980 (6); 191.6: 680–685.
- Hochberger J, Lamade W. Transgastric surgery in the abdomen: the dawn of a new era? *Gastrointest Endosc.* 2005; 62: 293–296.
- Kaloo AN, Singh VK, Jagannath SB, et al. Flexible transgastric peritoneoscopy: a novel approach to diagnostic and therapeutic interventions in the peritoneal cavity. *Gastrointest Endosc.* 2004; 60: 114–117.

23. Kalloo AN, Kantsevoy SV, Singh VK, et al. Flexible transgastric peritoneoscopy: a novel approach to diagnostic and therapeutic interventions in the peritoneal cavity. *Gastroenterology*. 2000; 118: A1039.
24. Jagannath SB, Kantsevoy SV, Vaughn CA, et al. Peroral transgastric endoscopic ligation of fallopian tubes with long-term survival in a porcine model. *Gastrointest Endosc*. 2005; 61: 449–453.
25. Park PO, Bergström M, Ikeda K, et al. Experimental studies of transgastric gallbladder surgery: cholecystectomy and cholecystogastric anastomosis (videos). *Gastrointest Endosc*. 2005; 61: 601–606.
26. Kantsevoy SV, Hu B, Jagannath SB, et al. Transgastric endoscopic splenectomy. *Surg Endosc*. 2006; 20: 522–525.
27. Kantsevoy SV, Jagannath SB, Niiyama H, et al. Endoscopic gastrojejunostomy with survival in a porcine model. *Gastrointest Endosc*. 2005; 62: 287–292.
28. Buess G, Theiss R, Günther M, et al. Endoscopic surgery in the rectum. *Endoscopy*. 1985; 17 (1): 31–5.
29. Lacy AM, Delgado S, Rojas OA, et al. MA-NOS radical sigmoidectomy: report of a transvaginal resection in the human. *Surg Endosc*. 2008; 22: 1717–1723.
30. Lacy AM, Rattner DW, Adelsdorfer C, et al. Transanal natural orifice transluminal endoscopic surgery (NOTES) rectal resection: „down-to-up“ total mesorectal excision (TME)-short-term outcomes in the first 20 cases. *Surg Endosc*. 2013; 27: 3165–3172.
31. Urban O. Endoskopická slizniční reseke a endoskopická submukózní disekce. In: Špičák J, Urban O, et al. *Novinky v digestivní endoskopii*. Grada publishing, Praha. 2015.
32. Inoue H, Kudo SE. Per-oral endoscopic myotomy (POEM) for 43 consecutive cases of esophageal achalasia. *Nihon Rinsho*. 2010; 68 (9): 1749–52.
33. Inoue H, Ikeda H, Hosoya T, et al. Submucosal endoscopic tumor resection for subepithelial tumors in the esophagus and cardia. *Endoscopy*. 2012; 44 (3): 225–30.
34. Gong W, Xiong Y, Zhi F, et al. Preliminary experience of endoscopic submucosal tunnel dissection for upper gastrointestinal submucosal tumors. *Endoscopy*. 2012; 44 (3): 231–5.
35. Suzuki H, Okuwaki S, Ikeda K, et al. Endoscopic full-thickness resection (EFTR) and waterproof defect closure (ENDC) for improvement of curability and safety in endoscopic treatment of early gastrointestinal malignancies. *Prog Dig Endosc*. 1998; 52: 49–53.
36. Gong F, Swain P, Kadirkamanathan S, et al. Cutting thread at flexible endoscopy. *Gastrointest Endosc*. 1996; 44: 667–674.
37. Swain CP, Kadirkamanathan SS, Gong F, et al. Knot tying at flexible endoscopy. *Gastrointest Endosc*. 1994; 40: 722–729.
38. Swain CP, Mills TN. An endoscopic sewing machine. *Gastrointest Endosc*. 1986; 32: 36–38.
39. Schweitzer M. Endoscopic intraluminal suture plication of the gastric pouch and stoma in postoperative Roux-en-Y gastric bypass patients. *J Laparoendosc Adv Surg Tech*. 2004; 14: 223–226.
40. Domschke W, Foerster EC, Matek W, et al. Self-expanding mesh stent for esophageal cancer stenosis. *Endoscopy*. 1990; 22: 134–136.
41. Truong S, Bohndorf Geller VH, Schumpelick V, et al. Self-expanding metal stents for palliation of malignant gastric outlet obstruction. *Endoscopy*. 1992; 24: 433–435.
42. Itabashi M, Hamano K, Kameoka S, et al. Self-expanding stainless steel stent application in rectosigmoid stricture. *Dis Colon Rectum*. 1993; 36: 508–511.
43. Hayashi I, Yonezawa TM, Kuwabara T, et al. The study on staunch clip for the treatment by endoscopy. *Gastrointest Endosc*. 1975; 17: 92–101.
44. Binmoeller KF, Thonke F, Soehendra N. Endoscopic hemoclip treatment for gastrointestinal bleeding. *Endoscopy*. 1993; 25: 167–170.
45. Kirschniak A, Kratt T, Stuker D, et al. A new endoscopic over-the-scope clip system for treatment of lesions and bleeding in the GI tract: first clinical experiences. *Gastrointestinal Endoscopy*. 2007; 66: 162–167.
46. Morykwas MJ, Argenta LC, Shelton Brown EI, et al. Vacuum-assisted closure: a new method for wound control and treatment: animal studies and basic foundation. *Ann Plast Surg*. 1997; 38: 553–562.
47. Argenta LC, Morykwas MJ. Vacuum-assisted closure: a new method for wound control and treatment: clinical experience. *Ann Plast Surg*. 1997; 38: 563–576, discussion 577.
48. Weidenhagen R, Gruetzner KU, Wiecken T, et al. Endoscopic vacuum-assisted closure of anastomotic leakage following anterior resection of the rectum: a new method. *Surg Endosc*. 2008; 22 (8): 1818–25.
49. Wedemeyer J, Schneider A, Manns MP, et al. Endoscopic vacuum-assisted closure of upper intestinal anastomotic leaks. *Gastrointest Endosc*. 2008; 67: 708–711.
50. Loske G, Müller C. Vacuum therapy of an esophageal anastomotic leakage - a case report. *Zentralbl Chir*. 2009; 134: 267–270.