

INTRAOPERAČNÍ
STIMULAČNÍ
MONITORACE
V NEUROCHIRURGII

Lubor Stejskal
a kolektiv

Upozornění pro čtenáře a uživatele této knihy

Všechna práva vyhrazena. Žádná část této tištěné či elektronické knihy nesmí být reprodukována a šířena v papírové, elektronické či jiné podobě bez předchozího písemného souhlasu nakladatele. Neoprávněné užití této knihy bude **trestně stíháno**.

Používání elektronické verze knihy je umožněno jen osobě, která ji legálně nabyla a jen pro její osobní a vnitřní potřeby v rozsahu stanoveném autorským zákonem. Elektronická kniha je datový soubor, který lze užívat pouze v takové formě, v jaké jej lze stáhnout s portálu. Jakékoliv neoprávněné užití elektronické knihy nebo její části, spočívající např. v kopírování, úpravách, prodeji, pronajímání, půjčování, sdělování veřejnosti nebo jakémkoliv druhu obchodování nebo neobchodního šíření je zakázáno! Zejména je zakázána jakákoliv konverze datového souboru nebo extrakce části nebo celého textu, umísťování textu na servery, ze kterých je možno tento soubor dále stahovat, přitom není rozhodující, kdo takovéto sdílení umožnil. Je zakázáno sdělování údajů o uživatelském účtu jiným osobám, zasahování do technických prostředků, které chrání elektronickou knihu, případně omezují rozsah jejího užití. Uživatel také není oprávněn jakkoliv testovat, zkoušet či obcházet technické zabezpečení elektronické knihy.



Obsah

Předmluva	1
1 Úvod	3
<i>(Lubor Stejskal)</i>	
2 Technické aspekty intraoperační monitorace a bezpečnost pacienta a obsluhy	13
<i>(Pavel Čelakovský)</i>	
2.1 Výběr přístroje	13
2.2 Instalace přístroje na sále	14
2.3 Snímání signálů a odstranění rušení	15
2.4 Stimulace	17
2.5 Koagulace	19
3 Monitorace při operacích hemisferálních nádorů	21
<i>(Svatopluk Ostrý)</i>	
3.1 Senzitivní dráhy	21
3.1.1 Korové SEPs – metodika	22
3.1.2 SEPs – hodnocení	23
3.2 Motorické dráhy	23
3.2.1 Korové MEPs – metodika	24
3.2.2 MEPs – hodnocení	27
3.3 Řečové funkce	28
3.3.1 Operace s bdělou fází „awake craniotomy“ – metodika	29
3.3.2 Hodnocení při „awake“ operacích	29
3.4 Anestezie	31
4 Epilepsie	35
<i>(Lubor Stejskal)</i>	
5 Monitorace při operacích tumorů lební báze a zadní jámy	39
<i>(Svatopluk Ostrý)</i>	
5.1 Senzitivní dráhy	39
5.1.1 SEPs – metodika	39
5.1.2 SEPs – hodnocení	39
5.2 Motorické dráhy	40
5.3 Sluchová dráha	40
5.3.1 BAEPs – metodika	41
5.3.2 BAEPs – hodnocení	42

5.4	Jádra, supranukleární a internukleární spoje na spodině IV. komory	43
5.5	Motorické hlavové nervy	45
5.5.1	EMG – metodika	45
5.5.2	EMG – hodnocení	48
5.6	Anestezie	49
6	Monitorace při operacích tumorů páteřního kanálu	51
	<i>(Svatopluk Ostrý)</i>	
6.1	Motorické dráhy	51
6.1.1	Transkraniální MEPs – metodika stimulace	51
6.1.2	Míšní MEPs – metodika stimulace	52
6.1.3	MEPs – metodika neurogenní registrace	53
6.1.4	MEPs – metodika myogenní registrace	53
6.1.5	MEPs – hodnocení	54
6.2	Senzitivní dráhy	56
6.2.1	Skalповá registrace SEPs	57
6.2.2	Míšní registrace SEPs	57
6.3	Míšní kořeny	58
6.4	Cauda equina	58
6.5	Anestezie	59
7	Monitorační techniky u cévních onemocnění mozku a míchy	63
	<i>(Filip Kramář)</i>	
7.1	Karotická endarterektomie	63
7.1.1	Somatosenzorické evokované potenciály n. medianus	63
7.1.2	SEPs n. tibialis	64
7.1.3	Transkraniální dopplerovské vyšetření	65
7.2	Operace mozkových aneurysmat	66
7.2.1	Aneurysma na MCA, ACI	67
7.2.2	Aneurysma na ACA, AComA	68
7.2.3	Aneurysma na tepnách v zadním povodí	68
7.3	Kavernomy a arteriovenózní malformace	69
7.3.1	Supratentoriální kavernom a arteriovenózní malformace	69
7.3.2	Pontinní kavernom	72
7.3.3	Kavernomy a AVM na spodině IV. komory	72
7.4	Monitorace útlumu mozkové aktivity při dočasných uzávěrech velkých tepen	72
7.5	Mikrovaskulární dekomprese (MVD)	73
7.5.1	MVD při neuralgii n. trigeminus	73
7.5.2	MVD při faciálním hemispazmu	73
7.6	Míšní kavernom, AVM	75
8	Neurofyziologická monitorace při výkonech na aortě	79
	<i>(Lubor Stejskal)</i>	
9	Intraoperační monitorace poranění periferních nervů, míšních kořenů, míchy a mozku	81
	<i>(Robert Tomáš)</i>	
9.1	Intraoperační monitorace u poranění periferních nervů	81
9.2	Intraoperační monitorace u poranění brachiálního plexu	87
9.3	Intraoperační monitorace u poranění míšních kořenů	87
9.4	Intraoperační monitorace u poranění míchy	90
9.5	Intraoperační monitorace u poranění mozku	91

10	Neurofyziologická monitorace při korektivních operacích páteře	95
	<i>(Lubor Stejskal)</i>	
	Seznam zkratk	97
	Rejstřík	101

Předmluva

Předložená publikace uvádí současný stav neurochirurgické monitorace a její postupující vývoj z praktického hlediska a je doplněna osobními dlouholetými zkušenostmi autorů.

Monitorace znamená sledování funkcí. Neměla by takový význam, kdyby nebyla spojena s topografií: funkce je možno sledovat v živé, elektricky dobře vodivé tkáni, avšak místa elektricky hypoaktivní nebo inaktivní, např. nádor, ukážou trojrozměrné navigační techniky. Prostorová identifikace ve spojitosti s identifikací funkční je základem úspěšného chirurgického výkonu: jednotlivé situace jsou popsány s doporučením dalšího způsobu řešení.

Hlavním přínosem intraoperační monitorace je ochrana nemocného. Jsou definovány změny stimulačních odpovědí, které jsou při průběžné monitoraci podnětem ke třem stupňům upozornění: informace – varování – alarm. Každý stupeň má pro operujícího specifický význam a je důvodem buď ke klidnému pokračování v operaci, nebo ke změně operační taktiky, nebo k přerušení operace.

Knihla obsahuje kapitoly řazené podle chirurgických témat: nádorová onemocnění, cévní onemocnění, úrazové stavy. Mezi hlavní témata nepatří epilepsie, protože určení epileptogenní zóny je zajišťováno především nestimulačními způsoby. Uvedeno je stimulační vymezení elokventních oblastí. Jsou zmíněny profylaktické výhody, které poskytuje monitorace při operacích na aortě a při operacích skoliózy.

Publikace dokládá, že shromažďování zkušeností, jejich vzájemné srovnávání a jejich konfrontace s operačními výsledky zpřesňuje hodnocení nálezu a podněcuje aplikovaný výzkum.

Knížku napsalo pět lékařů, kteří všichni mnoho let na neurochirurgických sálech stimulují mozek, míchu a periferní nervy a snímají odpovědi ze svalů, z nervů, z míšních kořenů, z míchy a z mozku. Nedělali by tuto práci, kdyby jejich výsledky nepřinášely operovaným užitek a operujícím nezmenšovaly vzdyřpitomný stres. Většinu kapitol sepsali s vědomím odpovědnosti podložené vlastní zkušeností. Ve dvou kapitolách o ochraně míšních funkcí jsou sděleny výhradně zkušenosti cizí. U těch byli požádáni přední odborníci o názor a rady, které poskytli a za které jim patří poděkování: u operací aorty prof. MUDr. Janu Pirkovi, DrSc., u korektivních operací páteře MUDr. Ladislavu Tóthovi. Je přáním autorů, aby se obě krátké kapitoly staly inspirací pro kardiologickou a spondylochirurgickou k zavedení neurofyziologické monitorace. Poděkování patří také MUDr. Petru Marusičovi za jeho cenné připomínky k monitoraci v epileptochirurgii.

Autoři nacházeli vždy podporu u svých kolegů, v samých začátcích zejména u prof. Fuska, později a stále i v současné době při rozvíjení nových metod u profesorů Beneše a Hanince. Konečně patří díky všem zúčastněným anesteziologům.

Prof. MUDr. Lubor Stejskal, DrSc.

Práce byla finančně podpořena granty:

IGA MZ ČR 0530–3 (1991–1993)

IGA MZ ČR 2315–3 (1994–1996)

FRVŠ 1322/97 (1997)

IGA MZ ČR ND 5747–3 (1999–2001)

IGA MZ ČR NF 6985–4 (2002–2005)

1 Úvod

(Lubor Stejskal)

Anesteziolog je pro neurochirurga nezbytným spolupracovníkem. Klinický neurofyziolog je pro neurochirurga strategickým partnerem.

V českých zemích je v současné době výkon neurofyziologické monitorace při neurochirurgických operacích řízen velmi volnými pravidly: teoreticky může provádět neurofyziologickou monitoraci na operačním sále každý lékař, který je v zaměstnanckém poměru k dotčenému zdravotnickému zařízení. V jiných zemích je k tomu nutná licence na úrovni atestace. Například v USA je to od roku 1999 Certifikace pro neurofyziologickou intraoperační monitoraci (CNIM), kterou vydává příslušná odborná společnost (American Board of Neurophysiologic Monitoring).

Indikace intraoperační monitorace v neurochirurgii se v posledních letech nebyvale rozšířily, zvláště v jiných chirurgických oborech, kde jsou při operaci ohroženy nervové struktury. Například ORL pracoviště, kde jsou operovány neurinomy n. VIII translabirintovým přístupem. V Japonsku, kde páteřní operace nejen skolióz, ale také stenóz míšního kanálu i foramin i měkkých výhřezů, provádějí ortopedové. Někteří cévní chirurgové vyžadují monitoraci spinálních odpovědí při operacích na descendentní a torakoabdominální aortě. Důvody, které k rozšíření neurofyziologické monitorace vedly, jsou dvojí: bezpečnostní a technické.

Nejde jen o prvořadé zajištění pacienta, ale také o právní zabezpečení chirurga, který se může při případné žalobě o zanedbání povinné lékařské péče, jichž bude při stoupající rentabilní aktivitě advokátů přibývat, vykázat dokladem o využití zajišťovacích opatření při operaci.

Druhým důvodem velkého rozvoje neurofyziologické monitorace je vývoj spolehlivé techniky. Minula doba, kdy monitorace na sále byla pro neurologa obávaným úkolem. Instruktaže pro tento výkon začínaly konstatováním, že operační sál je pro neurofy-

ziologa nepřátelským prostředím (Møller 1995). Bylo to opravdu tak, záznamy byly často zaplněny artefakty z interference nejružnějšího původu a namísto sledování funkcí mozku bylo nutné se nejdříve zbavit rušivých signálů. Chirurg se stával netrpělivým, a tak byla monitorace utkáním se dvěma soupeři: s přístrojem a s chirurgem.

Současný přístrojový park je nesrovnatelně kvalitnější než před 10, natož před 30 lety, kdy jsme s monitorací začínali. Interference síťového kmitočtu 50 Hz se záznamem nepatří dnes mezi časté nebo dokonce obvyklé obtíže – ovšem pokud jsou snímací elektrody v úplném pořádku.

Neurofyziologická monitorace začíná chirurgovou objednávkou. To je důležité: **vztah mezi neurochirurgem a klinickým neurofyziologem je založen na poptávce, nikoliv na nabídce.** Většina dnešních neurochirurgů je seznámena s možnou pomocí monitorace. Neurofyziolog na základě výzvy chirurga uvede možnosti monitorace a společně se dohodnou, co a jak budou stimulovat a registrovat. Teprve když se intraoperační monitorace stane na pracovišti rutinní metodou, standardně zařazovanou do operačního programu, stane se spolehlivou a hodnověrnou.

Jen ve vzácných případech lze najít důvody pro to, aby nemocný, jehož operace bude monitorována, nebyl elektrofyziologicky vyšetřen před operací. **Vyšetření předoperační modeluje vyšetření intraoperační.** Výsledky ovlivní hodnocení intraoperačních záznamů. Předoperační výsledky mohou intraoperační vyšetření zkontraindikovat: nemá smysl plánovat intraoperační SEPs (somatosenzorické evokované potenciály) u cervikální myelopatie nebo u diabetické neuropatie, jestliže jsou už před operací na hranici výbavnosti, nebo hledat MEP (motorický evokovaný potenciál) u intramedulárního tumoru s těžkou paraparézou nebo dokonce s paraplegií.

Ten, kdo je vypsán k operaci, někdy ví, někdy neví, jaké problémy ho čekají. Jsou výkony jednoduché – spojovací operace přerýznutého n. medianus, malý parietální meningeom. Jsou výkony složité a rizikové, ale tím se může stát i operace předem považovaná za bezproblémovou. N. medianus může být jen naříznutý a meningeom je svým předním okrajem v centrální rýze. Pak bude objednávka neurofyziologické monitorace akutní a neodkladná. Na první pohled je jasné, že **některé operace budou vyžadovat monitoraci určitě**, a ten, kdo sestavuje operační program, k ní vypíše neurofyziologa. **U jiných výkonů bude monitorace pravděpodobná**, a tak záleží na podmínkách pracoviště, jak rychle ji bude možné připravit: první podmínkou je stále pohotovostní vybavení operačního sálu vhodným přístrojem, který je vždy k dispozici a není nutné ho odněkud teprve přivážet, druhou podmínkou je pak připravenost sálových sester.

Obvyklý a žádoucí postup je takový, že před operací je jasná představa o tom, které funkce budou mapovány a/nebo průběžně sledovány a jak: co se bude dráždit, zdali monopolárně nebo bipolárně, co se bude snímat, kolik bude snímacích elektrod, jak budou zapojeny, kde budou referenční elektrody, jestli bude výhodné stimulovat n. ulnaris namísto obvyklého n. medianus, který má vícekořenové zásobení a rozsáhlejší kortikální projekční pole, a to proto, že operace se týká dolní části krční intumescence.

Dohoda s anesteziologem je nezbytná: některé výkony se dají spolehlivě monitorovat jen při celkové intravenózní narkóze. Některé odpovědi získáme jen při absenci myorelaxace. Obecně citlivější na podmínky anestezie jsou MEPs, odolnější jsou SEP, nejodolnější BAEPs (kmenové sluchové evokované odpovědi).

Jsou pracoviště, kde prvním, kdo přijde monitoraci připravit, je technik (biomedical engineer). Umístí přístroj na vhodné místo, zapne ho a uzemní. Zkontroluje připojení pacienta a neutrální elektrody od koagulace. Operační sál pro něj není neznámým místem: provádí zde pravidelné kontroly, kdy se ověřuje uzemnění hlavního přívodu proudu a také to, zda množství unikajících proudů z přístroje (leakage) je v předepsaných mezích. O prohlídkách vede technickou dokumentaci. Mezi pravidelné kontroly náleží měření impedance snímacích elektrod i jejich údržba (broušení).

Jsou pracoviště, kde prvním, kdo k monitoraci přijde, je lékař – klinický neurofyziolog, který si všechno připraví sám. Tak je to na většině našich neurochirurgických. Než začne s montáží snímacích elektrod, kon-

troluje nejdříve všechny elektrody již předtím připojené k pacientovi (stimulační, neutrální).

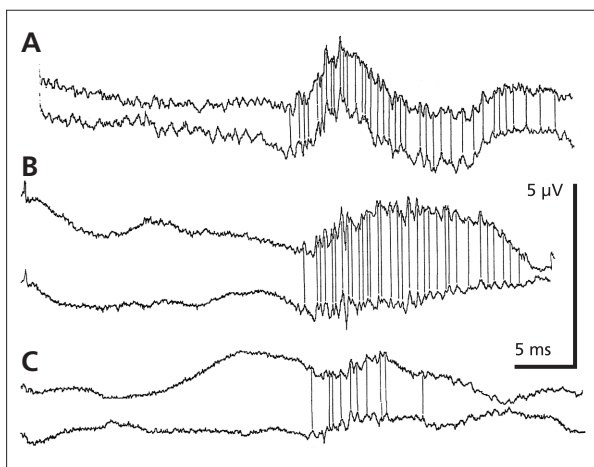
Přístroj umístíme tak, aby nevadil operujícímu, asistujícímu, stolku instrumentářky, ani operačnímu mikroskopu a anesteziologovi s jeho výbavou. To v žádném případě neznamena, že najdeme jen nevhodné místo. Pro naši práci musíme mít spolehlivě ovladatelný pult přístroje a musíme zůstat co nejbližší operačnímu stolu, protože máme krátké kabely od snímacích elektrod (dlouhé zvyšují pravděpodobnost rušení).

Umístění elektrod mimo operační pole: provádí se před prvním řezem, s výhodou u již zaintubovaného pacienta. Toto není samozřejmě možné, pokud chceme znát odpovědi neovlivněné narkózou a relaxací v případě, že z nějakého důvodu nebylo možné provést před operací vyšetření v laboratoři. Například akutně řešený spinální úraz s paraparézou, kdy v projektu intraoperační monitorace jsou myogenní MEPs dolních končetin.

Dvě základní podmínky při umísťování elektrod – jedna nesmí, druhá musí být splněna: nesmí vadit v přístupu chirurgovi a musí být pevně uchyceny.

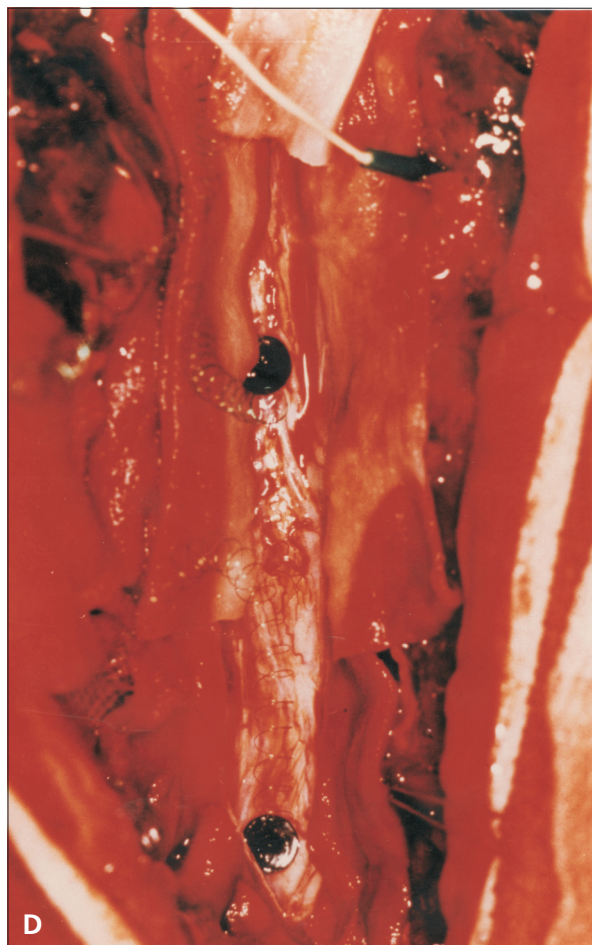
Nesmí vadit: při operacích na hlavě je nutné počítat nejen s rozsahem operačního pole, ale u supratentoriálních přístupů také s odklopením osteokutánního laloku. Navíc, během operace se (sice vzácně) může ukázat, že kraniotomie je nutné rozšířit. Registrace skalpových SEPů sotva přichází při operacích mozku v úvahu, protože SEPů registrujeme až po duronomii přímo z povrchu kortexu, ale vývrtkové stimulační elektrody pro MEPs, pokud je umísťujeme na skalp, protože možnost kortikální stimulace je nejistá, musí preventivně respektovat tříbodovou fixaci, budoucí stálý retraktor i rozsah budoucí kraniotomie. U temporálního přístupu by mohl vadit kabel vedený od jehlové elektrody v m. orbicularis oculi: pak je vhodné zanořit jehlu ne z laterální strany, ale zdola. U kraniotomie z retrosigmoidálního nebo far lateral přístupu by mohl překážet kabel elektrody v m. trapezius, když chirurg hodlá začít orientaci v zadní jámě stimulací n. XI. Proto je veden dopředu po hrudníku. Vývrtkovou registrační elektrodu na ipsilaterální proc. mastoideus umísťuje chirurg z operačního pole po zaroškování, nebo je uložena ke střední čáře.

Elektrody **musí být pevně zanořené**. Základní pravidlo neurofyziologické intraoperační registrace: žádné povrchové lepené snímací elektrody. Ty mění odpor a mohou se i odlepit. Při záznamech ze svalů, ať na hlavě, nebo na končetinách, používáme výhradně jehlové elektrody. Volba může padnout na monopolární nebo koncentrické, ale vždy jen jehlové.



Obr. 1.1 Záznam evokované odpovědi z blízkého míšního pole

Intramedulární tumor Th 6–7, stimulace n. tibialis vpravo, připínáčkové elektrody v pravém zadním míšním provazci, v místě příští longitudinální myelotomie, pod tumorem (A) a nad tumorem (B) před resekci, nad tumorem (C) po resekci. Všechny odpovědi mají základní tvar PNP, nad tumorem mají latenci o 1 ms delší, po resekci je odpověď nad tumorem významně zkrácená. Všechny odpovědi vykazují superponované, v latencích i amplitudách dokonale konzistentní hroty (opakované záznamy), které odpovídají vedení různými vlákny zadního provazce. Rychlost jejich vedení = 27–84 m/s. **D (vpravo):** Umístění připínáčkových elektrod v míše a společné referenční jehlové elektrody ve svalu.



Sami užíváme koncentrické elektrody, z hlavního prostého důvodu polovičního počtu. Navíc zjišťujeme, že mezi výbavností odpovědi ze dvou monopolárních nebo jedné koncentrické elektrody nejsou významné odlišnosti.

Při záznamech ze skalpu, z konvexity (C3', C4': korové SEPs), z mastoidálního místa (A1, 2: kmenové SEPs, BAEPs), z referenčního místa na čele nebo ze šijních svalů (Cv5, spinální krční SEPs) užíváme elektrody nerez-ocelové vývrtkové (cork-screw) (*Disposable corkscrew electrode, Nicolet Biomedical Madison, WI, USA, 53711–4495*), které jsou pevně umístitelné a mají impedanci nižší než 1 k Ω . Jediné povrchové snímací elektrody, které jsou pro intraoperační registraci vhodné, jsou stripy a gridy. Jak bylo dříve uvedeno, také skalpové stimulační elektrody jsou vývrtkové. Všechny elektrody musí být pod rouškou tak pevně uchyceny, aby vzdorovaly všem manipulacím chirurga nad rouškou a v operačním poli. Kabel upevníme lepicí páskou nejméně na

dvou místech: jednu blízko elektrody a jednu nebo dalšími na kritických místech, kde by mohly být pohyby operujících strženy. Staré pravidlo EMG (elektromyografie) platí i zde: největší pravděpodobnost vzniku artefaktu je z registrační elektrody. Když máme záznam z více míst, musíme mít jasný přehled o tom, které místo přináší signál do kterého vstupu: proto jsou na konektorech značky.

Je rozdíl mezi snímáním odpovědi, která je generována z blízkého nebo naopak vzdáleného zdroje. **Blízkým generátorem (near field)** je nerv nebo zadní míšní provazce nebo nervové jádro na spodině IV. komory nebo kůra velkého mozku při kortikální registraci: struktury, na které mohou být snímací elektrody přímo přiloženy, nebo kde v přímém kontaktu brání jen tkáň s nevelkou impedancí, například tvrdá plena při epidurální registraci. Napětové změny z blízkého generátoru, ať stacionární, nebo propagované, je výhodné snímat bipolárním způsobem, kdy jsou oba členy elektrodového páru umístěny na

aktivní struktury: jednak proto, že je jistota, že není zachycována cizí aktivita, jednak proto, že je menší stimulační artefakt. Naopak **vzdálený (far field)** potenciál, generovaný v dipólech hlubokých podkorových struktur nepřístupných pro přímé přiložení registrační elektrody (BAEPs), nezbyvá než zaznamenávat referenčním způsobem, kdy diferenční elektroda je co nejbližší zdroji (proc. mastoideus) a druhá na místě, o kterém se dá předpokládat, že bude stimulací neovlivněno nebo minimálně ovlivněno (Cz). Snímání z blízkého zdroje umožňuje zachytit aktivitu jednotlivých aktivních komponent, proto je odpověď více diferencovaná, polyfázická.

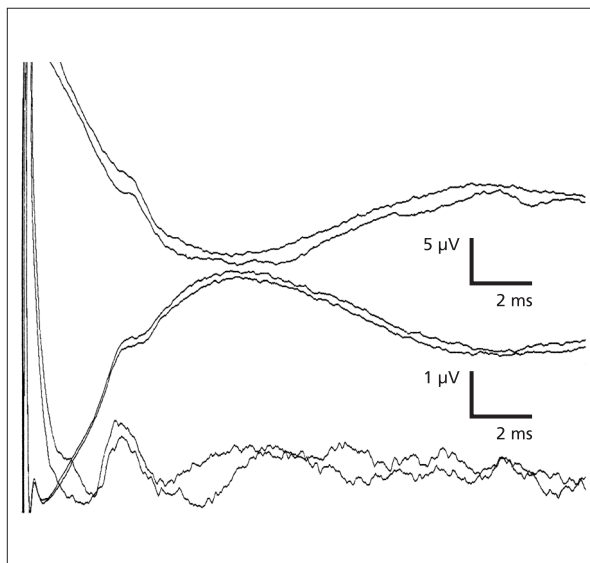
Poznámka: Elektrody připínáčkové (tvarem připínáječím připínáček) jsou Ag/AgCl (stříbro-chloridové) disky, 5 mm v průměru, s vyčnívající jehlou 0,15 mm v průměru, 2 mm dlouhou, která se zanořuje do míchy. Kontaktní plocha je 20 mm, kontaktní impedance 310 k Ω . Disk je spojen vinutým konstantanovým drátkem, izolovaným polyuretanem a tlumícím dechové vlny i oscilace mozkomíšního moku. Připínáčkové elektrody byly vyvinuty na Neurochirurgické klinice ÚVN 1. LF UK (ing. J. Skružný) pro měření rychlosti vedení míšních drah (obr. 1.1 D).

V každém případě má každá odpověď základní tvar PNP (sled napětových vln dle polarity: pozitivní–negativní–pozitivní): první pozitivita, kdy se vzruch blíží k aktivnímu členu snímací elektrody, je funkcí terminálních dendritů vstupujících neuronů, hlavní negativita je souborem postsynaptických EPSPs (excitační postsynaptické potenciály) nebo IPSPs (inhibiční postsynaptické potenciály) místních neuronů a konečná pozitivita je znakem ustupujícího vzruchu a hyperpolarizace.

Chirurgická manipulace v operačním poli méně ovlivňuje odpovědi z blízkého pole, více ovlivňuje odpovědi ze vzdáleného pole (Schramm a Møller 1991).

Odpověď ze vzdáleného zdroje je někdy tvořena kompaktní napětovou změnou, vlastně obalovou křivkou (**field potential**), zvláště když i diferenční elektroda je daleko od generátoru (např. frontálně umístěné skalповé elektrody při registraci SEPs).

Snímání z blízkého generátoru vyžaduje ke spolehlivému zprůměrnění několik málo přeběhů, zatímco k získání jasné odpovědi ze vzdáleného místa je potřeba několika set přeběhů. Získání vzdálené odpovědi je silně závislé na vodivosti tkáně mezi generátorem a snímací elektrodou. To je **objemový**



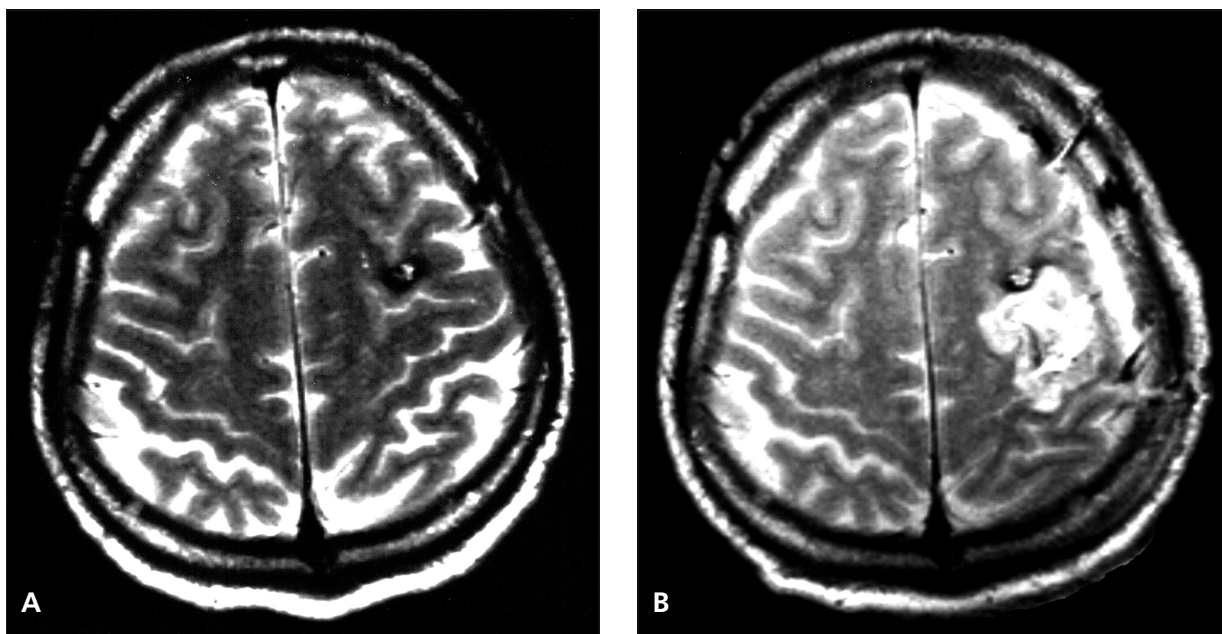
Obr. 1.2 Vliv polarity stimulační elektrody na stimulační artefakt

Ortodromní SNAP n. medianus. Stimulace povrchovou bipolární elektrodou na volární ploše I. prstu, registrace na zápěstí. Horní pár: stimulace anodou proximálně, 100 přeběhů. Střední pár: stimulace katodou proximálně, 100 přeběhů. Dolní pár: stimulace katodou proximálně 50 přeběhů + anodou proximálně, 50 přeběhů, 5 \times zesíleno.

vodič (volume conductor), kterým je vzruch veden bez zdržení, ale s amplitudou, která se snižuje se čtvercem vzdálenosti (Kimura 1989). Počet nutných přeběhů také záleží na vnitřní organizaci generátoru. Jestliže jsou **aktivní elementy (neurony) uspořádány tak, že jejich výboje jsou prostorově souznačné (open field)**, je vypracování odpovědi generátorem a vylovení odpovědi z kontinuálního šumu přístrojem rychlejší: SEPs z arey 3b. Jestliže jsou **aktivní neurony vektorově neuspořádané (closed field)**, trvá vypracování odpovědi generátorem i přístrojem dlouho: BAEPs z kmenových jader. Odpověď při intraoperační monitoraci je však nutné získat brzo a rychle – naštěstí si alespoň při registraci senzorickeých odpovědí můžeme dovolit rychlou frekvenci stimulace, 10 Hz i 30 Hz.

Odpověď se může opožďovat, zmenšovat nebo vymizet. To jsou známky **blokády vedení**, které mohou být buď místní (mechanickým nebo tepelným poškozením), nebo systémové (nejčastěji při poklesu TK).

Stimulační elektrody na skalpu (při míšních operacích) nebo na kortexu, ať epidurálně, nebo subdurálně, při operacích na mozku se přikládají nad nebo



Obr. 1.3 Chybné určení polohy hemangiomu vzhledem k sulcus centralis

A: Předoperační MRI: Frontálně vlevo juxtakortikálně ložisko 10×7 mm. **B:** Operace bez navigace a bez určení zvratu fází. Při první operaci byla provedena před sulcus centralis, před v. precentralis, sulkotomie a gyrotomie. V hloubce 3 cm byla nalezena široká žíla, jinak byl nález nepřesvědčivý. Po operaci hemiparéza vpravo a afázie. MRI: posteriorně od známého kavernomu jsou prokrvácené pooperační změny. Po další operaci částečná a po třetí operaci úplná exstirpace kavernomu. Intracerebrální hematom 7×5 cm frontálně vlevo. Hemiplegie vpravo a afázie. Doklady nejsou z pracovišť autorů.

přímo na motorickou oblast. Až do roku 1992 nebyl znám způsob, jak u člověka v celkové narkóze vybatvit motorické odpovědi. Vývoj této techniky během posledních 10 let zaznamenal mimořádně užitečný pokrok bezpečnosti v neurochirurgii (Pechstein et al. 1992, Taniguchi et al. 1993).

O umístění stimulačních elektrod na končetinách není třeba dlouze jednat. Většinou se jedná o zápěstí nebo o vnitřní kotník. Záleží jen na dohodě s anesteziologem, který v těchto místech má většinou žilní katétr nebo arteriální linku. Před prvním řezem, ve stavu bez relaxace nebo únosné relaxace, provedeme stimulaci, abychom si ověřili, že při ní nastává viditelný pohyb na ruce nebo na noze.

O umístění stimulačních elektrod na kmen hlavového nebo periferního nervu byly a jsou vedeny diskuze na téma anodového bloku, když je anoda umístěna proximálně k místu snímání. Ukázalo se, že obava z bloku vedení má oprávněný teoretický základ, ale prakticky vede výměna katody za anodu jen k nevýznamným posunům rychlosti vedení. Naopak se ukazuje, že v případech, kdy je odpověď rušena stimulačním artefaktem, je při zprůměrnování výhodné

vést polovinu stimulů anodou proximálně, polovinu katodou proximálně (Legatt 1992) (obr. 1.2).

Zvláštní místo ve stimulačních elektrodách má mikrofon od generátoru kliků, který používáme při hlídání sluchu u neurinomů n. VIII (BAEPs). Současné vyráběné přístroje jsou vybaveny audiostimulátorem a mají speciální výstup pro kabel zakončený sluchátkem. Užívána byla miniaturní sluchátka stejná jako u walkmanů. My užíváme akustický stimulátor, kde je podnět veden od generátoru do zevního zvukovodu silikonovou trubičkou zakončenou pěnovou vycpávkou. Pevné umístění zajišťujeme adhezivní páskou dál od operačního pole. Také kabel je upevněn, jednak k hlavě nemocného, jednak k rámu.

Intraoperační neurofyzilogická monitorace je dvojího druhu: vyhledávání odpovědi (mapování) a sledování odpovědi (vlastní monitorace).

Mapování v podmínkách operačního sálu se týká funkční identifikace. Je absolutně nezbytné u tumorů, které dislokují mozkovou tkáň nebo nervové kme-

ny. Diagnóza strukturální (AG, CT, MRI) a funkční (elektrofyzilogická stimulace) se vzájemně doplňují.

Při **mapování, tj. vyhledávání**, se neobejdeme bez pozměňování síly stimulu. Při **sledování (vlastní monitorace)**, jakmile jsou jednou stimulační parametry nastaveny, nelze je již měnit: jinak by do hodnocení odpovědi vstoupily další nežádoucí proměnné. Výjimkou je stav, kdy odpověď vymizí. Pak zvýšením podnětu lze určit, zda blok vedení je částečný nebo úplný.

Na mozkové konvexitě je to **vyhledání místa zvratu fází** (*poprvé Woolsey et al. 1979*). Je nezbytné u frontoparietálních nádorů, kdy zvrat fází časných složek SEP n. medianus vyznačuje centrální rýhu. Umístění nádoru přesně určíme navigací nebo někdy i sonograficky, ale umístění sulcus Rolandi pomocí zvratu fází nelze zatím ničím nahradit (str. 69). Jestliže je předmět operace v sousedství motorické arey, je nutné **vymezit kortikální stimulační primární motorickou areu**. Zanedbání tohoto mapování může vést k neblahým důsledkům. Příkladem je situace na obr. 1.3, která nevznikla na pracovištích autorů této monografie.

Určení, který ze sulků na konvexitě je centrální, zahajujeme stripovou elektrodou 4–6místnou (mezi-elektrodová vzdálenost míst = 1 cm), kterou klademe – pokud to anatomická situace dovolí – přibližně 7 cm parasagitálně, kolmo přes předpokládaný sulcus centralis (on axis) pod okraj durotomie – kraniotomie. Rušení na některém svodu znamená, že odpovídající elektroda není v kontaktu s mozkem. Chirurg pak musí odsát likvor a krev z místa stripu, uložení stripu upravit, strip pokrýt vatičkou. Jestliže zvrat N20/P20 nezjistíme, uložíme přední konec stripu dorzálněji, tj. blíž střední čáře, případně zadní konec ventrálněji, k bázi (off axis). Tak je většinou orientovaná elektrická osa centrální rýhy, která neodpovídá vždy jejímu anatomickému tvaru. Většinou stačí 2–3 změny uložení stripu k optimálnímu záznamu a spolehlivému určení sulcus Rolandi. Výjimečně – podle různých autorů v méně než 10 % – se zvrat fází nepodaří.

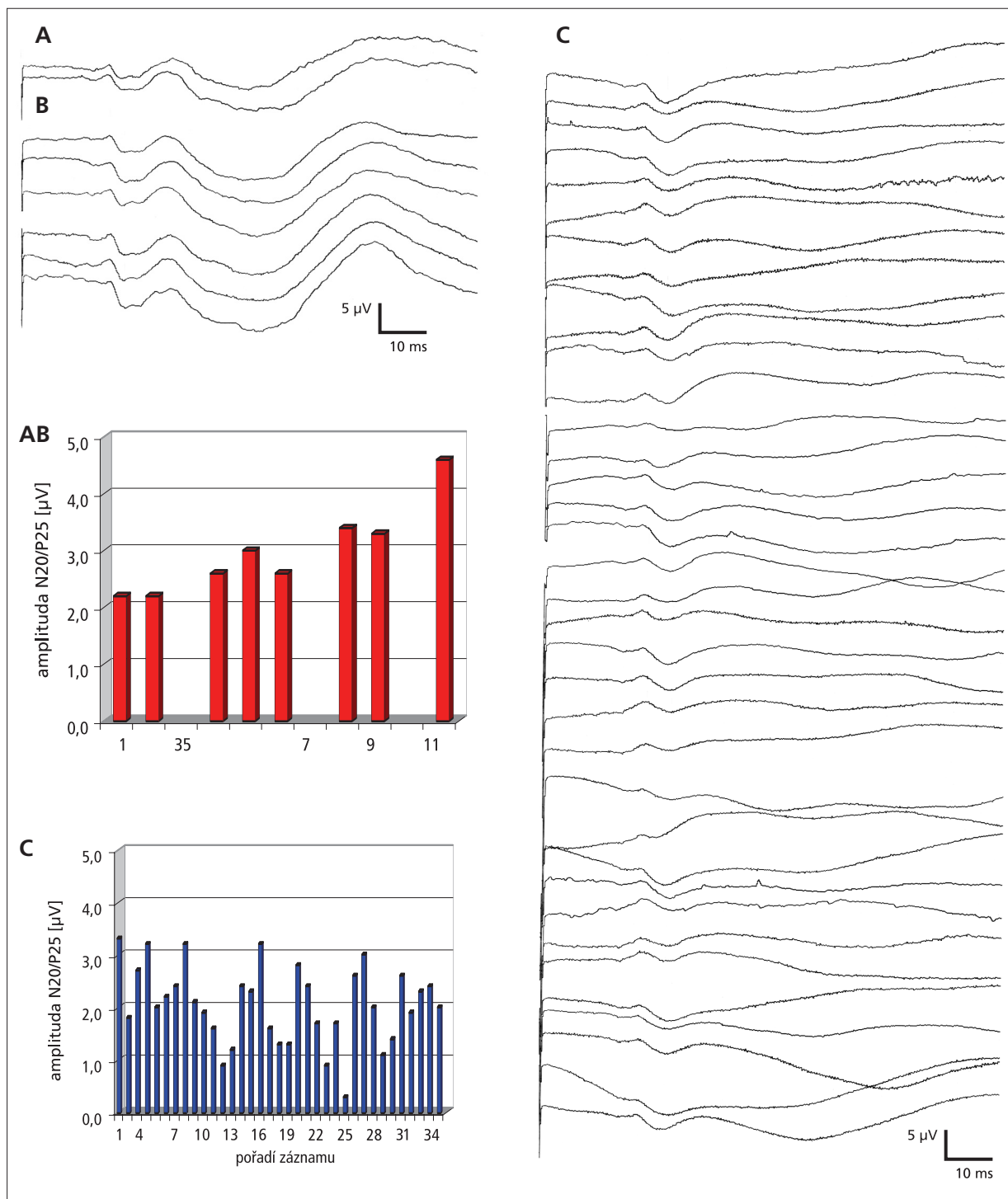
V zadní jámě je to především a nejčastěji vyhledávání n. VII při operaci neurinomu n. VIII. Intrakraniální průběh obou nervů je subarachnoidální, krátký, 20–24 mm, ale neurinom vyrůstající z místa při vnitřním meatu nebo proximálněji vytlačuje n. facialis na svém povrchu, natahuje ho, prodlužuje až do délky několika centimetrů, zplošťuje a rozvláknuje. U nádorů 2–4 cm v průměru nebo větších je zavzat do pouzdra nádoru tak pevně a intimně, že ani s mikroskopem ho nelze v pouzdru rozeznat. Jedinou možností je pak stimulace podezřelých míst, která často

vyžaduje mimořádnou trpělivost. Uvádí se, že už v nativním záznamu, bez stimulace, se objevují jednotlivé „rané“ (injury) akční potenciály, když se preparace pouzdra přiblíží ke kmeni n. VII (ve kterém mají některá vlákna už poškozený myelinový obal) a chirurg ho natahuje, nebo když je blízko s bipolární koagulací. Je to příležitostný úkaz, někdy trvají rané potenciály celou dobu preparace, ale je nutné ho respektovat: varují hlavně před ohřátím nervu. Spoléháme na stimulaci. Odpověď je polyfázická, s latencí 2–5 ms. Aby mapování poskytlo chirurgovi více informací, máme u nádorů v koutě jehlovou elektrodu nejen v m. orbicularis oculi a m. orbicularis oris, ale také v m. trapezius (n. XI) a v m. masseter (n. V), případně v m. rectus lateralis (n. VI). Podobně mapujeme nervové kmeny postranního smíšeného systému a n. XII u nádorů kolem velkého týlního otvoru. U nádorů spodiny IV. komory můžeme vystimulovat jádro n. VII dislokované ependymomem.

U nádorů kavernózního sinu (meningeom, neurinom, adenom, chordom, sarkom), pokud nejsou řešeny radiochirurgicky, je po obvyklé frontotemporální kraniotomii, durotomii a zvednutí temporálního laloku přístup ke kavernóznímu sinu možný laterální, horní nebo dolní cestou podle toho, kde tumor je a jak je velký. Při laterálním přístupu jsou v cestě 1. a 2. větev n. V, n. III a n. VI. Navíc jsou dislokovány tumorem nebo zavzaty do tumoru. Trigemínové evokované odpovědi (TEPs), stimulované jehlovou elektrodou ve výstupech kožních větví, ať už vybavené z pregangliových vláken, nebo z různých míst kořene, jsou málo konzistentní. Jejich monitorace vyžaduje větší zkušenost, bez které nemůžeme praktické intraoperační využití TEPs doporučit. N. oculomotorius lze stimulovat dobře a hlídat jeho funkci kontrolou addukce oka, krátkou jehlovou elektrodou ve vnitřním koutku očním, v m. rectus nasalis. N. abducens elektrodou v zevním koutku očním, v m. rectus lateralis. Pokud si nejsme při inzerci elektrody do oko-hybných svalů jisti, je vhodné požádat o pomoc oftalmologa. Při nedostatečné zkušenosti bychom mohli poranit spojivku. Stačí, když elektroda je v těsné blízkosti svalu, nemusí být do něj přímo zanořená, takže je možné zamířit hrot elektrody ke stěně očníce.

Toto všechno, jak uvedené příklady dokazují, je třeba **předem dohodnout s operujícím a s anesteziologem. Je to součástí operačního projektu.**

Kvalitní výsledky jsou v každém případě závislé na dostatečné mozkové perfuzi a na stupni anestezie. Elektrická funkce mozku se zhoršuje při pokračující ischemii na hladině rCBF pod 18 ml/100 mg/min. Při sníženém regionálním krevním průtoku se stimulační



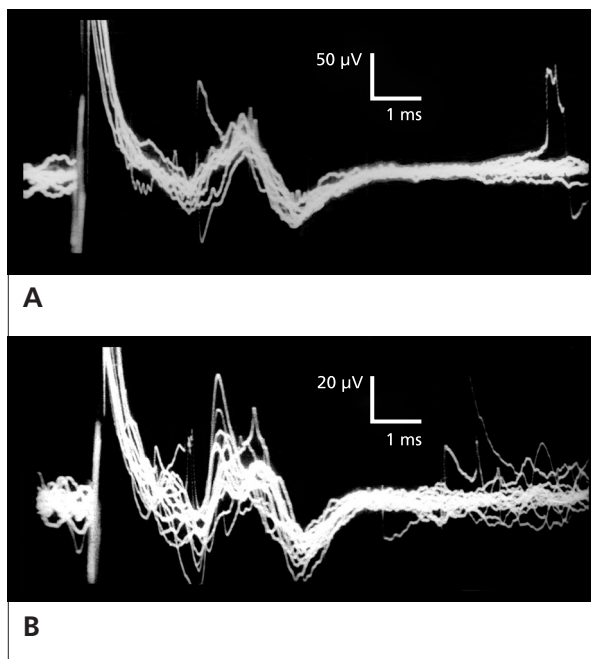
Obr. 1.4 Variabilita odpovědí

Operace aneuryzmatu arteria ophthalmica, dočasný uzávěr a. carotis comm. (ACC). Průměry 128 skalpových SEPs n. medianus **A**: před kompresí ACC, **B**: opakovaná komprese ACC, poslední záznam po uvolnění komprese. **C**: 35 záznamů SEPs v průběhu operace, 1 za 2 minuty. Amplitudy jsou silně nestejné, nikde se však neopakuje progresivní nebo trvající pokles opravňující k *alarmu*.

odpovědi zmenšují a opožďují, a proto je nutné udržovat systémový krevní tlak na spolehlivých hodnotách. Musí být udržena tělesná teplota. Důležitá je volba anestezie, i když evokované odpovědi (zejména BAEPs) jsou k anestetikům odolnější než nativní EEG (elektroencefalografie): abnormalita SEPs nastupuje až při dvojnásobné dávce anestetik, která způsobí elektrické ticho v EEG.

Velmi pravděpodobně bude nutné přizpůsobit volbu monitorovaných funkcí aktuální operační situaci. Ani časové předpoklady nemusí vyjít. Někdy trvá hodinu, než se najde n. facialis v nádoru mostomozečkového koutu, jindy jen několik minut. Sledování myogenních odpovědí transkraniální stimulací kortikálního motorického pole při operaci intramedulárního tumoru může probíhat bez změn jejich výbavnosti, velikosti i latence, ale také naopak.

Sledování: změna odpovědi může být nevýznamná nebo významná. Nevýznamná je rychle pomíjívá, neprogredující, je to **změna ve smyslu fyziologické variability (trial-to-trial variability)**. Monitorující musí rozhodnout, zda o ní má *informovat* operujícího. Je nevhodné z přílišné opatrnosti operujícího zneklidňovat hlášením nevýznamné změny (obr. 1.4). **Významná změna je ta, která se opakuje a případně se zvětšuje, nebo změna radikální:** evokovaná odpověď se může náhle silně zmenšit nebo i vymizet, nejčastěji při blízké koagulaci nebo vrtání kosti. Někdy je změna postupná, při nevhodném uložení retraktorů, při manipulaci s nádorem, kdy dochází k natažení monitorovaného nervu, ale také při malých sukcesivních emboliích. Menší stupeň opakované změny vede k *varování* operujícího. Jeho reakcí je změna operační taktiky. Současně je informován anesteziolog, který především zkontroluje systémový tlak. Větší stupeň opakované abnormality vede k *alarmu*. Operující rozhodne o naléhavých opatřeních, z nichž nejzávažnější je přerušení operace. K některým operacím byly vypracovány standardy *varování* a *alarmu* k jednotlivým operačním fázím. Proces monitorace je ve skutečnosti složitý, závislý na sledovaných vitálních funkcích, na druhu operace, na fázi operace, na celkové anestezii, na mnoha dalších veličinách. Teprve **opakováním monitorace**, sehráním týmu chirurg – anesteziolog – neurofyziolog, dochází k omezení falešně negativních a falešně pozitivních výsledků monitorace a ke spolehlivému výsledku operace. Je užitečné, když si monitorující neurolog osvojí tyto 3 stupně nespokojenosti s výsledkem snímání (*informace* – *varování* – *alarm*) a užívá je jen, ale také vždy, v průkazné patřičné situaci.



Obr. 1.5 Zprůměrnění dle Dawsona

A: Stimulace VOP talamu vlevo, zanořená etážová elektroda, 10 V, 1 ms, 10 Hz, train 4 s (= 40 odpovědí). Registrace korových odpovědí ze skalpu C3'-Fz. Paměťová obrazovka, kalibrace 50 µV/1 ms. Vrcholová latence N1 = 2,8 ms. **B:** Stejná stimulace. Registrace zanořenou bipolární elektrodou v ncl. dentatus vlevo, 20 µV/1 ms. Vrcholová latence N1 = 4,6 ms.

V žádném případě se neužívá supramaximální podnět. Tvar podnětu je vždy pravoúhlý. Síla podnětu není určena žádnými obecnými pravidly: cílem je vybavení jasné odpovědi. **Odpovědi se rozumí konzistentní napěťová změna.** Odpověď nastupuje s latencí úměrnou rychlosti vedení nejsilnějších axonů. Měří se od vrcholu první pozitivní deflexe. Jestliže první pozitivní vlna není vyjádřená, měří se od paty negativní vlny – ale vždy od analogického místa. Velikost odpovědi je vyjádřena areou, ale v intraoperační praxi se dnes odečítá amplituda sestupného ramínka největší vlny N. **Odpověď je terminálem non-naturálního vzruchu**, který postupuje z místa vzniku oběma směry: při epidurální stimulaci vhodného místa na míše je odpověď ve svalu i v mozku.

Všechny funkce neumíme monitorovat, a některé jsou mimořádně důležité. Například supranukleární okohybné, tj. kontrolu pohledů, hlavně pohledu horizontálního. Jejich anatomickým substrátem je sou-

stava internunciálních neuronů retikulární formace ve ventromediálních částech tegmenta pontu a mezencefala, která je ohrožena při resekci kavernomu pontu. Neumíme spolehlivě ohlídat vidění při operacích infraorbitálních meningeomů, při operacích v blízkosti chiazmatu: při dnešním know-how jsou intraoperační VEPs nespolehlivé. Všichni, kdo se monitorací nervových funkcí zabýváme, jsme přesvědčeni, že s vývojem poznání se i toto naučíme.

**Některá monitorace bude mít dvojitý účel: kro-
mě základního také účel výzkumný.** Møller (1988, 1995) připomíná, že i v tomto ohledu účel původně výzkumný může se později vrátit do kliniky jako užitečná diagnostická pomůcka: příkladem je průkaz přenosu vzruchu mezi těsně přiblíženými nervovými vlákny (efapse), který nastal kompresí n. VII blízkou cévou. Při mikrovaskulární dekompresi přetrvávající přenos vzruchu do nepřislušných vláken n. VII a těmi do nepřislušného svalu n. VII prokazuje dosud trvající neurovaskulární konflikt (viz kap. 5).

Celému oboru neurofyziologické monitorace předcházela fyziologický výzkum. Sepětí výzkumu a kliniky se v nové době enormně zrychlilo (*Guérit et al. 1998, Burke et al. 1999, Deletis a Shils 2002*). Před 30 lety po dlouhou dobu jsme získávali mikrovoltové odpovědi Dawsonovou technikou vypracovanou na potkanech a kočkách: převrstvením velkého počtu záznamů se z náhodného šumu vynořila nenáhodná odpověď (obr. 1.5). Dnes je zprůměrnování úplně běžnou technikou a každý rok se v chirurgické neurofyziologii objeví nejen něco nového, ale nový objev se velmi rychle rozšíří a použije (*Guidelines 1987, Grundy a Villani 1988, Desmedt 1989*).

Dokladem úspěšného spojeného úsilí fyziologů a kliniků byl vývoj monitorace motorických funkcí. Stimulací kortikální motorické arey bez kraniotomie (skalpová, transkraniální) jednotlivými pulzy bylo možné vybavit svalové kontrakce (*Merton a Morton 1980, Levy et al. 1984*), ale podnět musel být velmi silný, až 750 V, a během delší operace musel být až 1000krát opakován (*Zentner 1989*). Ke snížení transkraniálního podnětu byla zkoušena synchronizace transkraniální stimulace s periferními podněty tak, aby se na motoneuronu setkal kortikospinální podnět s H-reflexem, což byla dávno vyvinutá experimentální metoda (*Patton a Amassian 1954*). V humánních podmínkách bylo načasování synchronizace obtížné, časově náročné a navíc nespolehlivé. Intraoperační transkraniální magnetická stimulace (*Amassian a spol. 1989*) i při náhradě dlouhodobých anestetik ketaminem rovněž selhala. Teprve sdružením elektrických podnětů do krátkého trainu (na neurochi-

rurgické klinice v Bonnu), kdy se podařilo obejít refrakterní periodu velmi rychlým sledem podnětů a využít EPSPs předchozího podnětu k sumaci, bylo transkraniální motorickou stimulací dosaženo spolehlivých svalových odpovědí.

Literatura

- Amassian VE, Cracco RQ, Maccabee PJ. Focal stimulation of human cerebral cortex with the magnetic coil. A comparison with electrical stimulation. *Electroencephalogr Clin Neurophysiol* 1989, 74: 401–416.
- American Electroencephalographic Society. Guidelines for intraoperative monitoring of sensory evoked potentials. *J Clin Neurophysiol* 1987, 4: 397–416.
- Burke D, Nuwer MR, Daube J et al. Intraoperative monitoring. In: Deuschl G, Eisen A, editors. *Recommendations for the Practice of Clinical Neurophysiology: Guidelines of the International Federation of Clinical Neurophysiology, Electroenceph. Clin. Neurophysiol*, 1999, Suppl. 52: 133–148.
- Deletis V, Shils JL. *Neurophysiology in Neurosurgery*. Academic Press, Elsevier 2002.
- Desmedt JE.(Ed). *Neuromonitoring in Surgery*. Amsterdam: Elsevier, 1989.
- Guérit JM. Les potentiels évoqués en salle d'opération. In: J.M.Guérit, editor. *Les potentiels évoqués*. Paris: Masson, 1998, 331–370.
- Grundy BL, Villani RM, editors. *Evoked Potentials. Intraoperative and ICU Monitoring*. Wien, New York: Springer, 1988.
- Kimura J. *Electrodiagnosis in Diseases of Nerve and Muscle*. Davis, Philadelphia, 1989.
- Legatt AD. Reversal of stimulus polarity for artifact reduction during intraoperative somatosensory evoked potential monitoring. In: Abstracts of the Third Annual and First International Scientific and Educational Conference of the American Society of Neurophysiological Monitoring, 1995 May 14–16, Pittsburgh, Pennsylvania, USA.
- Levy WJ, McCaffrey M, York DH, Tanzer F. Motor evoked potentials from transcranial stimulation of the motor cortex in humans. *Neurosurgery* 1984, 15: 214–227.
- Merton PA, Morton HB. Stimulation of the cerebral cortex in the intact human subject. *Nature* 1980: 285,227.
- Møller AR. *Evoked Potentials in Intraoperative Monitoring*. Williams and Wilkins, Baltimore, 1988
- Møller AR. *Intraoperative Neurophysiologic Monitoring*. Luxembourg: Harwood Academic Publishers, 1995.
- Nuwer MR. *Evoked Potentials in the Operating Room*. New York: Raven, 1986.

- Patton HD, Amassian VE. Single and multiple unit analysis of cortical state of pyramidal tract activation. *J Neurophysiol* 1954, 17: 345–363.
- Pechstein U, Taniguchi M, Schramm J. Modification for myogenic motor evoked potentials (MMEP) under general anesthesia using a train of transcranial electrical pulses. In: Abstracts of the Third Annual and First International Scientific and Educational Conference of the American Society of Neurophysiological Monitoring, 1995 May 14–16, Pittsburgh, Pennsylvania, USA.
- Schramm J. and Møller AR, editors. *Intraoperative Neurophysiology Monitoring*. Berlin: Springer, 1991.
- Taniguchi M, Cedzich C, Schramm J. Modification of cortical stimulation for motor evoked potentials under general anesthesia: Technical description. *Neurosurgery* 1993, 32: 219–226.
- Woolsey CN, Erickson TC, Gilson WE. Localization in somatic sensory and motor areas of human cerebral cortex as determined by direct recording of evoked potentials and electrical stimulation. *J Neurosurg* 1979, 51: 476–506.
- Zentner J. Noninvasive motor evoked potential monitoring during neurosurgical operations on the spinal cord. *Neurosurgery* 1989, 24: 709–712.

2 Technické aspekty intraoperační monitorace a bezpečnost pacienta a obsluhy

(Pavel Čelakovský)

Operační sál je prostředí prostoupené rušivými signály nejrůznějších frekvencí a amplitud. Jedním z hlavních požadavků intraoperačního monitorování je být včas informován o často velmi subtilních změnách ve snímaných potenciálech. Ty mají ve srovnání s okolním rušením nízké amplitudy, což vyžaduje technicky dokonalou přípravu celého monitorovacího pracoviště včetně vhodného připojení a vedení snímacích a stimulačních elektrod. Je nutné dokonale porozumět možným interakcím a rizikům spojeným se současným používáním dalších elektrických přístrojů. Teprve souhrn všech potřebných opatření zajistí kvalitní a hodnotitelné signály, včetně bezpečnosti pacienta a obsluhy.

2.1 Výběr přístroje

Při výběru přístroje je nutné nejprve stanovit, jaké potenciály se na něm budou monitorovat (sledovat) a také uvážit stávající vybavení i plány pracoviště do budoucna. Koupě jednoho komplexně vybaveného přístroje, který zahrnuje všechny myslitelné modality, nemusí být nejlepším řešením. Čím je přístroj univerzálnější, tím je ovládání a zejména jeho konfigurace složitější.

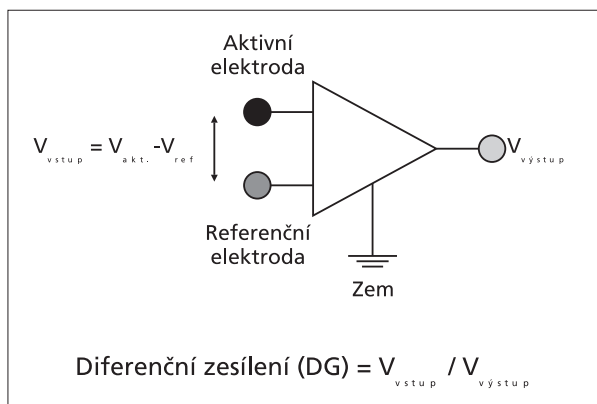
Pro sledování kontinuity motorických nervů může stačit jednoduchý, levný a snadno ovladatelný dvoukanálový přístroj. Stimulaci provádí sám neurochirurg a odpovědi může hodnotit sluchem. Přítomnost neurofyziologa není v takovém případě na sále nutná.

Na druhé straně pro komplexní monitorování evokovaných odpovědí je přítomnost zkušeného elektrofyziologa nezbytná a 8 kanálů (zesilovačů) často nedostatečných. Pak je nutné vybírat z 10 nebo 16 kanálových přístrojů. Výhodná může být kombinace dvou přístrojů. Jednoho méněkanálového, ale s jednoduchým ovládáním i výstupem (např. se sloupcem diod zobrazujícím intenzitu odpovědi a kvalitním

reproduktorem pro poslech odpovědí), a proudovým stimulátorem s nízkou intenzitou stimulace, např. pro sledování VII. nervu. Druhý přístroj s větším počtem kanálů a výkonným stimulátorem – např. pro určení zvratu fází při supratentoriálních nádorech. Větší počet kanálů je výhodný také tehdy, pokud se při monitorování používá stranové srovnání. Nezanedbatelná výhoda dvou přístrojů je i v možnosti jejich současného použití na dvou sálech, a to za přítomnosti pouze jednoho elektrofyziologa.

Konstrukce současných moderních přístrojů (s výjimkou těch nejjednodušších), je založena na **centrální vyhodnocovací jednotce, postavené na bázi osobního počítače** (PC – IBM kompatibilní osobní počítač, Mac – osobní počítač Apple Macintosh). K němu jsou modulárním způsobem připojené „snímací“ i „stimulační“ periferie. Tento koncept vede k větší spolehlivosti zařízení než tomu bylo dříve, kdy výrobce integroval všechny obvody i funkce v jednom zařízení. Bylo nutné vyvíjet vlastní operační systém, řídicí, zobrazovací a vyhodnocovací programy. V éře PC systémů je vše jednodušší, protože je možné využívat profesionálních programů dalších firem (např. MS Office pro tvorbu výsledků), kterým monitorovací aplikace předává data. Výsledky lze zobrazovat přehledně v různých sestavách. Centrální jednotky (PC) se také vyrábějí ve velkých sériích a jejich spolehlivost je u značkových výrobků vysoká. Přídavné periferie (externí moduly) jsou snadno vyměnitelné, a tak může být servisní zákrok velmi rychlý.

Nutnou podmínkou při monitorování je práce na přístrojích se spolehlivými **operačními systémy** (OS). Nedoporučujeme přístroje s MS Windows 95/98/ME. Jejich nespolehlivost je taková, že hrozí zhroutil systém kdykoli v průběhu operace. Následuje vždy časově náročný restart a obnova původních dat. Minimální požadavek na centrální jednotku je operační systém MS Windows 2000 Professional, MS Windows



Obr. 2.1 Schéma diferenčního zesilovače

XP Professional, či Mac OS X (údaje se vztahují k době předání knihy do tisku). Vývoj v oblasti operačních systémů postupuje rychle a nové operační systémy budou stabilnější.

Diferenční zesilovač je základním prvkem všech monitorovacích přístrojů (obr. 2.1). Používáme jej pro snímání a zesílení elektrických potenciálů z pacienta. Jde o zesilovač speciální konstrukce, který má dva vstupy, aktivní a referenční. Takový zesilovač zesiluje pouze napěťový rozdíl mezi oběma snímacími elektrodami. Díky tomu výrazně snižuje rušení, které se v okolí pacienta vyskytuje. Za předpokladu, že impedance obou elektrod budou přibližně stejné, není rušení zesíleno. Proto je nevhodné kombinovat na vstupech jednoho zesilovače např. elektrodu jehlovou s elektrodou povrchovou. Doporučujeme používat elektrody ze stejného materiálu (kovu), jinak vznikne galvanický článek, který může zablokovat vstup zesilovače a znemožnit snímání.

Poznámka: V české literatuře je diferenční zesilovač často nesprávně nazýván diferenciálním. Diferenciální znamená derivační, tj. měřící rychlost změny signálu. To ale není funkcí diferenčního zesilovače.

Při výběru přístroje se setkáte v technické specifikaci zesilovačů s několika údaji, které ovlivňují kvalitu snímaných signálů. Stručně je vysvětlíme.

Přehled minimálních požadavků na diferenční zesilovač:

- Diferenční zesílení musí být vysoké:
DG > 100 000 (Differential Gain)
- Zesílení rušení musí být nízké:
CMG < 1 (Common Mode Gain)

- Potlačení soufázového signálu musí být co nejvyšší: CMRR (Common Mode Rejection Ratio) = DG/CMG = min. 100 000
- CMRR se často udává v dB, pak platí
CMRR (dB) = 20 log (CMRR)
Tato hodnota by měla být vyšší než 100.

Pro kvalitní signály je nutné zajistit:

- Zesilovač musí mít vysoké CMRR.
- Vstupní impedance zesilovače musí být co nejvyšší.

Tyto dva parametry nemůžete ovlivnit, neboť jsou dány konstrukcí zesilovače od výrobce.

- **Impedance všech snímacích elektrod musí být co nejnižší** a pokud možno stejné. Snímací elektrody a jejich přípojné kablíky slouží nejen pro snímání potenciálů z pacienta, ale také jako antény zachycující šumy a rušení z okolí.
- Nejlepším opatřením je omezit rušení přímo před vstupem do zesilovače.

Tyto vlastnosti můžete ovlivnit správným výběrem a aplikací elektrod i umístěním přívodních kabelů.

2.2 Instalace přístroje na sále

Pro zdravotnické elektrické přístroje platí několik norem závazných pro výrobce i uživatele. Základní normy jsou tři: ČSN EN 60601-1 o všeobecných požadavcích na bezpečnost zdravotnických přístrojů, ČSN EN 60601-1-1 o požadavcích na bezpečnost zdravotnických elektrických systémů (více přístrojů propojených v jeden celek) a ČSN EN 60601-1-2 o elektromagnetické kompatibilitě (odolnosti vůči rušení, které je na operačním sále vždy v hojně míře, i omezení vlastních rušivých vlivů na okolní přístroje). Kromě toho existují i další předpisy, které stanovují, jakým způsobem má být proveden elektrický rozvod ve zdravotnických zařízeních a na operačních sálech a kde jsou také popsány způsoby, jak ověřovat jeho bezpečnost a funkčnost. To je starostí techniků nemocnice.

Základním pravidlem je, že **monitorovací zařízení musí být připojeno samostatným přívodem přímo do zásuvky ve zdi**. Častou a chybnou praxí je připojení několika přístrojů do prodlužovacího přívodu, který je zakončen multizásuvkou. Do jednoho společného přívodu se pak zapojí kromě monitorovacího zařízení také např. odsávačka, ohřívač, elektro-

koagulace atd. Rušení z těchto přístrojů se pak přenáší síťovým přívodem (prodlužovacím kabelem) do monitorovacího zařízení, náprava není v takovém případě prakticky vůbec možná. Kromě toho může být takové zapojení nebezpečné pro pacienta nebo obsluhu.

Důležitým bezpečnostním prvkem monitorovacích přístrojů je tzv. **oddělovací transformátor**. Ten je většinou součástí stojanu přístroje. Na primární vinutí transformátoru je připojeno síťové napětí ze zásuvky ve zdi. Sekundární vinutí, které je izolováno od vinutí primárního, napájí všechny komponenty monitorovacího zařízení (PC, monitor, různé moduly, stimulatory, tiskárnu atd.). Hlavním smyslem oddělovacího transformátoru je **snížení unikajících proudů**, které by mohly při poruše protékat přes pacienta nebo obsluhu tak, aby nemohlo dojít k poškození zdraví nebo i úmrtí. Unikajících proudů je celá řada. Maximální hodnoty unikajících proudů jsou velmi nízké a pohybují se dle typu přístroje a druhu unikajícího proudu mezi 0,01 až 1 mA. Tím je zajištěna bezpečnost i při případné poruše.

Přístroje pro monitorování se vyrábějí s tzv. plovoucími zesilovači i stimulatory (tj. vstupy i výstupy, které se připojují k pacientovi, jsou od ostatních částí zařízení i vzájemně mezi sebou galvanicky oddělené). Většina monitorovacích přístrojů je v bezpečnostní třídě BF (Body Floating), která postačuje pro běžné typy operací, nebo ve třídě CF (Cardiac Floating) s nejvyšším stupněm ochrany pro přímé zásahy na srdci. Na obrázku jsou značky, které musí být na přístroji umístěny (většinou přímo na zesilovači nebo stimulatoru).



značka třídy BF



značka třídy CF

Maximální povolený proud protékající pacientem mezi dvěma elektrodami je u třídy BF 0,1 mA, u třídy CF 0,01 mA. **Je nepřípustné vzájemně spojovat různé vstupy a výstupy** (např. jeden pól elektrického stimulatoru se zemí pacienta – ta není identická se zemí přístroje, dalším stimulatorem, některým vstupem zesilovače nebo dokonce s ochranným vodičem přístroje). Tím by mohlo dojít k propojení vzájemně izolovaných částí a k vážnému ohrožení bezpečnosti pacienta.

Pokud je monitorovací systém složen z řady komponent, musí buď výrobce, nebo dodavatel systému ověřit výpočtem a měřením, že unikající proudy všech komponent systému nemohou překročit maximální dovolené hodnoty, které jsou ještě považovány za bezpečné.

Příklad z praxe: do prodlužovacího přívodu zakončeného multizásuvkou jsou připojeny tři zdravotnické přístroje. Každý z nich sám o sobě splňuje normu z hlediska unikajících proudů a je bezpečný. Avšak součet unikajících proudů může převyšovat povolené hodnoty a může být při poruše např. prodlužovací šňůry nebezpečný jak pro pacienta, tak pro obsluhu. Pohyblivý přívod (prodlužovací šňůra) je snadno poškoditelný a pravděpodobnost poruchy je mnohonásobně větší než poškození pevného rozvodu uloženého ve zdi.

Na operačním sále by měly být všechny pevně vestavěné kovové předměty a přístroje s kovovým krytem vzájemně pospojovány. Používá se k tomu tzv. **ekvipotenciálních svorek**, které bývají na zadním panelu každého přístroje. Jsou označeny takto:



Tyto svorky se propojí vzájemně vodičem se žlutozelenou izolací s obdobnou svorkou, která je na několika místech operačního sálu vyvedena na zdi. Tím je zajištěno, že pokud jsou jednotlivé přístroje napájeny z různých zásuvkových okruhů, mají jejich kryty vždy společný potenciál. Je to další metoda, jak zvýšit bezpečnost a omezit rušení.

2.3 Snímání signálů a odstranění rušení

Pro umístění monitorovacího zařízení je optimální místo s nejmenším rušením. Možností na sále není mnoho. Kromě operujícího je zde také anesteziolog se svými přístroji, instrumentářka, operační mikroskop, navigace, elektrokoagulace atd. Vhodné místo je nutné vybrat po vzájemné dohodě a při respektování ostatních. Ideální je rozmístit přístroje tak, aby byl monitorovací přístroj a snímací elektrody na jedné straně operačního stolu. Na druhé straně pak elektrokoagulace, odsávačky, zdroj teplého vzduchu pro zahřívání operovaného atd. Monitorovací přístroj má být napájen ze samostatné zásuvky na zdi (omezení rušení z ostatních přístrojů připojených přes prodlužovací kabel, obr. 2.2).

Neméně důležité je vzájemně důsledně prostorově oddělit síťový napájecí kabel monitorovacího přístroje od snímacích i stimulačních elektrod. Důležité je