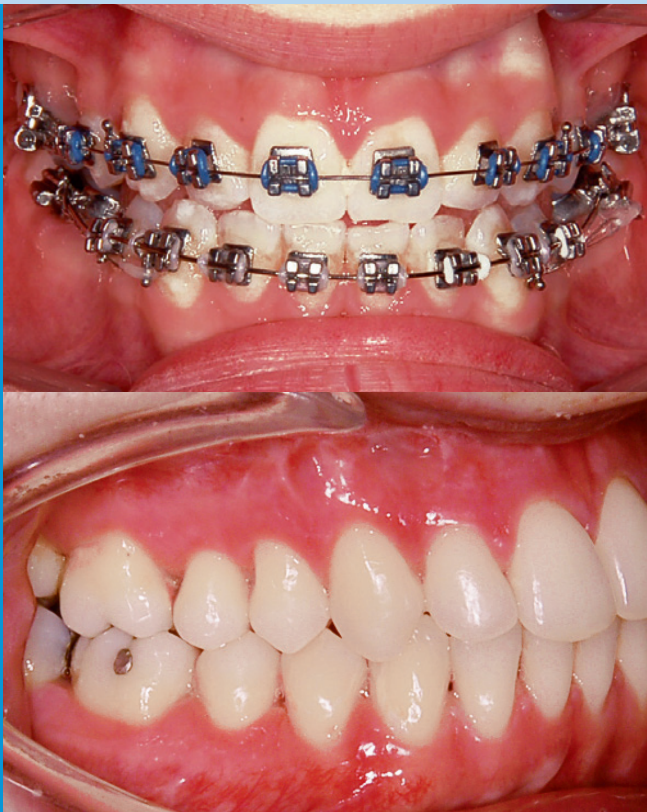


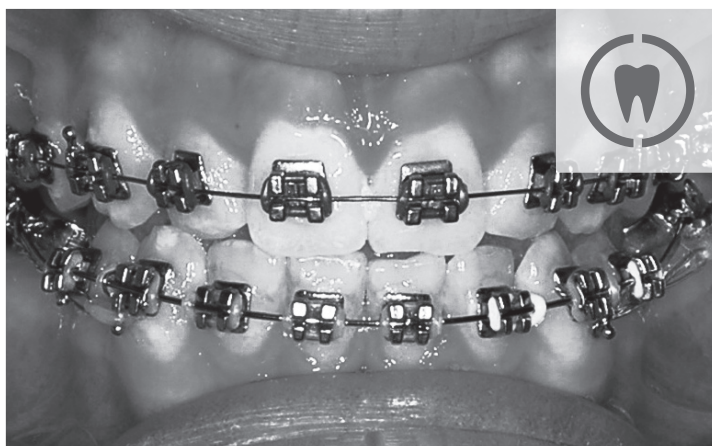
Milan Kamínek et al.

ORTODONCIE

ZUBNÍ LÉKAŘSTVÍ





Milan Kamínek et al.

ORTODONCIE

GALÉN

Milan Kamínek et al.

ORTODONCIE

Druhé vydání v elektronické verzi

Vydalo nakladatelství Galén, Na Popelce 3144/10a, 150 00 Praha 5

Editor nakladatelství Lubomír Houdek

Šéfredaktorka nakladatelství Soňa Dernerová

Odpovědná redaktorka Milada Buriánková

Obrazová dokumentace z archivů autorů

Grafická úprava a sazba Petra Veverková, Galén

Tisk FINIDR, s. r. o., Lipová 1965, 737 01 Český Těšín

Určeno odborné veřejnosti

G 401037

Všechna práva vyhrazena.

Tato publikace ani žádná její část nesmí být reprodukována, uchovávána v rešeršním systému nebo přenášena jakýmkoli způsobem (včetně mechanického, elektronického, fotografického či jiného záznamu) bez písemného souhlasu majitelů práv.

Pořadatelé i autoři vynaložili značné úsilí, aby informace o léčivech odpovídaly stavu znalostí v době zpracování díla. Nakladatel za ně nenese odpovědnost a doporučuje řídit se údaji o doporučeném dávkování a kontraindikacích uvedených výrobcí v příbalovém letáku příslušného léčivého přípravku.

Týká se to především přípravků vzácněji používaných nebo nově uváděných na trh.

© Galén, 2014, 2020

ISBN 978-80-7492-519-1 (PDF)

ISBN 978-80-7492-520-7 (PDF pro čtečky)

Autorský kolektiv

Pořadatel

prof. MUDr. Milan Kamínek, DrSc., FDSRCS
*Klinika zubního lékařství Lékařské fakulty
Univerzity Palackého a Fakultní nemocnice
Olomouc*

Spolupráce na pořádání

MUDr. Marie Štefková, CSc.
*Klinika zubního lékařství Lékařské fakulty
Univerzity Palackého a Fakultní nemocnice
Olomouc*

Autoři

prof. MUDr. Milan Kamínek, DrSc., FDSRCS
*Klinika zubního lékařství Lékařské fakulty
Univerzity Palackého a Fakultní nemocnice
Olomouc*

MUDr. Marie Štefková, CSc.
*Klinika zubního lékařství Lékařské fakulty
Univerzity Palackého a Fakultní nemocnice
Olomouc*

prof. MUDr. Jaroslav Racek, DrSc.
*Ústav klinické a experimentální stomatologie
1. lékařské fakulty Univerzity Karlovy
a Všeobecné fakultní nemocnice v Praze*

doc. MUDr. Miloš Špidlen, Ph.D.
*Klinika zubního lékařství Lékařské fakulty
Univerzity Palackého a Fakultní nemocnice
Olomouc*

MUDr. Magdalena Kořová, Ph.D.
*Stomatologická klinika 3. lékařské fakulty
Univerzity Karlovy a Fakultní nemocnice
Královské Vinohrady, Praha*

MUDr. Ivo Marek, Ph.D.
*Klinika zubního lékařství Lékařské fakulty
Univerzity Palackého a Fakultní nemocnice
Olomouc*

MUDr. Irena Klímová
*Rázštepové centrum Kliniky plastickej chirurgie
Lekárskej fakulty Univerzity Komenského
a Univerzitnej nemocnice Bratislava*

Recenzentky

MUDr. Hana Böhmová
*Stomatologická klinika Lékařské fakulty
Univerzity Karlovy a Fakultní nemocnice Plzeň*

doc. MUDr. Pavlína Černochová, Ph.D.
*Stomatologická klinika Masarykovy univerzity
a Fakultní nemocnice u sv. Anny v Brně*

1	
Úvod	1
2	
Pravidelný chrup	3
3	
Klasifikace ortodontických anomálií ...	9
3.1 Anomálie v postavení jednotlivých zubů	9
3.2 Anomálie zubních skupin	12
3.3 Okluzální diagnostika	13
3.4 Skeletální diagnostika	17
3.4.1 Velikost čelistí	18
4	
Růst a vývoj	21
4.1 Prenatální vývoj	21
4.2 Vývoj chrupu	23
4.2.1 Dočasný chrup	23
4.2.2 První etapa výměny chrupu	24
4.2.3 Druhá etapa výměny chrupu	26
4.2.4 Stálý chrup	28
4.2.5 Vývoj prostoru pro zuby souhrnně	29
4.3 Růst čelistí	30
4.3.1 Způsob růstu lebky a čelistí	30
4.3.1.1 Růst z chrupavky	30
4.3.1.2 Růst v suturách	31
4.3.1.3 Apozice a resorpce kostí	31
4.3.2 Baze lební	31
4.3.3 Horní čelist	32
4.3.4 Dolní čelist	33
4.3.5 Intenzita růstu čelistí	35
4.4 Dentoalveolární kompenzační mechanismus	35
4.4.1 Tlak jazyka, rtů a tváří	36
4.4.2 Vliv artikulace antagonistů a kontakt sousedních zubů	37
4.4.3 Normální »erupční schopnost« zubů	37
5	
Vyšetření a dokumentace u ortodontického pacienta	41
5.1 Anamnéza	41
5.1.1 Rodinná anamnéza	41
5.1.2 Osobní anamnéza	41
5.2 Aspekce	42
5.2.1 Extraorálně	42
5.2.2 Intraorálně	42
5.3 Palpace	44
5.3.1 Extraorálně	44
5.3.2 Intraorálně	44
5.4 Všeobecné stomatologické vyšetření	44
5.5 Měření na chrupu	44
5.5.1 Intraorální měření	44
5.5.2 Analýza modelů	45
5.5.2.1 Další měření na modelech	48
5.5.3 Okluzogram, diagnostický set-up	49

5.6 Rentgenové vyšetření	50
5.6.1 Rentgenové vyšetření chrupu	50
5.6.2 Kefalometrický rentgenový snímek... 50	
5.6.2.1 Technické podmínky	50
5.6.2.2 Vyhodnocení kefalometrického snímku... 51	
5.6.2.3 Význam a využití kefalometrie	56
5.6.3 Rentgenový snímek ruky se zápěstím 58	
5.6.4 Jiná rentgenová vyšetření	61
5.7 Fotografie intraorální a extraorální	61
5.8 Vyšetření na jiných odděleních	61

6

Význam a cíle ortodontické léčby	65
---	----

6.1 Důvody ortodontické léčby	65
6.1.1 Estetika.....	65
6.1.2 Předprotetická léčba.....	66
6.1.3 Úrazy zubů	67
6.1.4 Retinované zuby	67
6.1.5 Kazivost.....	67
6.1.6 Parodont	67
6.1.7 Žvýkácká funkce.....	68
6.1.8 Nucený skus.....	68
6.1.9 Řeč.....	68
6.2 Indikace a kontraindikace ortodontické léčby	68

7

Vhodný věk pro ortodontickou léčbu ... 71
--

7.1 Interceptivní léčba	73
--------------------------------------	----

8

Etiologie ortodontických anomálií, možnosti prevence	75
---	----

8.1 Dědičnost	76
8.1.1 Úvod.....	77
8.1.2 Vliv dědičnosti u některých ortodontických anomálií..... 78	
(Jaroslav Racek)	
8.1.2.1 Čelistní anomálie	78
8.1.2.2 Retence zubů z hlediska molekulární biologie a genetiky.....	78

8.1.2.3 Rozštěpové vady orofaciální oblasti	79
8.1.2.4 Molekulární genetika	79
8.2 Příčiny působící během intrauterinního vývoje	80
8.3 Příčiny působící během postnatálního vývoje	81
8.3.1 Odchytky a poruchy růstu čelistí	81
8.3.2 Konzistence potravy	82
8.3.3 Zlozvyky	83
8.3.4 Ústní dýchání	84
8.3.5 Předčasná ztráta dočasných zubů	85
8.3.6 Ztráta stálého zubu.....	85
8.3.7 Úrazy.....	86
8.3.8 Hormonální vlivy.....	86
8.3.9 Závěr	86
8.4 Možnosti prevence a profylaxe ortodontických anomálií	86
8.4.1 Další prostředky	91

9

Obecná charakteristika ortodontické terapie	95
--	----

9.1 Tkáňové změny při ortodontické terapii	96
9.1.1 Tkáňové změny v zóně tlaku.....	96
9.1.2 Tkáňové změny v zóně tahu.....	98
9.1.3 Tkáňové změny obecně.....	98
9.1.4 Reakce zubního cementu.....	98
9.1.5 Další tkáňové změny při ortodontické léčbě	99
9.2 Způsob a rychlost pohybu zubu	100
9.2.1 Způsob pohybu zubu.....	100
9.2.1.1 Sklánění zubu.....	100
9.2.1.2 Rotování zubu kolem jeho podélné osy	100
9.2.1.3 Tělesný posun.....	101
9.2.1.4 Torze zubu	101
9.2.1.5 Intruze, extruze.....	101
9.2.2 Struktura parodontu a alveolárních výběžků	102
9.2.3 Velikost povrchu kořenů	102
9.2.4 Trvání síly.....	102
9.2.5 Velikost síly	103

9.3 Stabilita výsledku ortodontické léčby	104
9.3.1 Napětí periodontálních vláken	104
9.3.2 Interkuspídace a artikulace	104
9.3.3 Vliv svalstva	105
9.3.4 Růst čelistí	106
9.3.5 Retence výsledku	106
10	
Plán léčby	113
10.1 Podklady pro plán ortodontické terapie	113
10.1.1 Faktory, které ohraničují možnosti ortodontické léčby	114
10.1.2 Extrakce z ortodontických důvodů	115
10.2 Sestavování plánu ortodontické léčby	116
10.2.1 Etapy při plánování léčby	116
10.2.2 Plánování pro dolní zubní oblouk	116
10.2.2.1 Zakotvení.....	119
10.2.3 Plánovaný vztah molárů a rozhodnutí o extrakcích v horním zubním oblouku	120
10.2.3.1 Vztah molárů – klíč okluze.....	120
10.2.3.2 Vztah špičáků.....	121
10.2.3.3 Symetrie.....	121
10.2.4 Plánování extrakcí konkrétních zubů v jednotlivých kvadrantech	122
10.2.5 Plánovaný aparát a jeho konstrukční prvky	123
10.3 Sériové extrakce	124
11	
Fixní aparáty	129
11.1 Principy a součásti fixních aparátů	129
11.1.1 Kroužky	129
11.1.2 Zámky a kanylky	131
11.1.2.1 Zámky lepené na sklovinu	133
11.1.3 Oblouky	135
11.1.4 Pružné intraorální tahy	138
11.2 Materiály pevných aparátů a jejich vlastnosti	140
11.2.1 Kovové materiály.....	140
11.2.1.1 Nerezavějící ocel obecně.....	140
11.2.1.2 Mechanické vlastnosti drátu	141
11.2.1.3 Materiály z jiných slitin	143
11.2.1.4 Srovnání vlastností drátů z jednotlivých slitin	145
11.2.2 Nekomové materiály	145
11.2.2.1 Elastické tahy	145
11.2.2.2 Alastikové tahy a moduly	146
11.3 Etapy léčby fixním aparátem	146
11.3.1 Nivelizace	146
11.3.2 Posuny zubů a jejich skupin	148
11.3.3 Zakotvení	149
11.3.3.1 Kotvení v horním oblouku.....	150
11.3.3.2 Kotvení v dolním oblouku	150
11.3.4 Finishing	150
11.3.5 Sejmutí aparátu, retence	151
11.4 Jednotlivé techniky fixních aparátů	152
11.4.1 Aparáty uložené vestibulárně	152
11.4.1.1 Metody edgewise (standard), techniky straight-wire	152
11.4.1.2 Segmentální technika.....	153
11.4.1.3 Beggova metoda, tip-edge	154
11.4.2 Aparáty uložené lingválně	155
11.4.2.1 Lingvální oblouk	155
11.4.2.2 Lingvální aparát, lingvální technika ...	156
11.5 Extraorální aparáty v ortodontické léčbě	157
<i>(Miloš Špidlen)</i>	
11.5.1 Uzda (headgear)	157
11.5.2 Obrácený tah	158
11.6 Biomechanika v ortodoncii	158
<i>(Miloš Špidlen)</i>	
11.6.1 Koncepce mechaniky v ortodoncii ...	159
11.6.2 Ekvivalentní systém sil	160
11.6.3 Statická rovnováha	160
11.6.4 Typy pohybu zubu	161
11.6.5 Teorie ohybu V (V-bend theory)	161
11.6.6 Biomechanika extraorálního aparátu	163
11.6.6.1 Uzda (Headgear)	163
12	
Snímací ortodontické aparáty	169
12.1 Úvod	169
<i>(Magdalena Kořová)</i>	

12.2	Deskové aparáty	170	12.6.3	Termoplastické fólie k posunu zubů	182
	<i>(Magdalena Kořová)</i>				
12.2.1	Konstrukční prvky deskových aparátů	170	12.6.3.1	Systém fólií Essix	182
12.2.1.1	Báze	170	12.6.3.2	Systém Invisalign.....	182
12.2.1.2	Stabilizační a kotevní prvky snímacích aparátů	170			
12.2.1.3	Labiální oblouk.....	171			
12.2.1.4	Ortodontický šroub.....	171			
12.2.1.5	Pružiny.....	172			
12.2.2	Základní postup při zhotovování deskového aparátu	173			
12.2.3	Základní typy deskových aparátů	173			
12.2.3.1	Horní/dolní deska	173			
12.2.3.2	Deska s protruzním segmentem.....	173			
12.2.3.3	Expanzní patrová deska.....	174			
12.2.3.4	Y-deska.....	174			
12.2.4	Deskové aparáty s mezičelistním účinkem	175			
12.2.4.1	Deska s nákusným valem (nákusná deska).....	175			
12.2.4.2	Dvojdesky.....	176			
12.3	Mezičelistní aparáty	177			
	<i>(Magdalena Kořová)</i>				
12.3.1	Postup při zhotovování mezičelistních aparátů	177			
12.3.2	Typy mezičelistních aparátů	177			
12.3.2.1	Aktivátor	177			
12.3.2.2	Mezičelistní aparáty se skeletovanou bází	178			
12.3.2.3	Bionátor (Balters)	178			
12.3.2.4	Elastický otevřený aktivátor (Klammt).....	178			
12.3.2.5	Bimlerův aparát	178			
12.3.2.6	Aparáty s bází ve vestibulu	179			
12.4	Jiné snímací aparáty	180			
	<i>(Magdalena Kořová)</i>				
12.4.1	Clony	180			
12.4.2	Pozicionátor	180			
12.5	Snímací ortodontické aparáty a zevní tah	180			
	<i>(Magdalena Kořová)</i>				
12.5.1	Aktivátor podle Teuschera	181			
12.6.	Termoplastické fólie v ortodontické léčbě	181			
	<i>(Ivo Marek)</i>				
12.6.1	Použití v ortodoncii.....	181			
12.6.2	Vývoj tepelného zpracování.....	181			
			13		
			Symptomatologie a léčba některých typických anomálií	185	
			13.1	Angle II, 1. oddělení	185
			13.1.1	Dočasný chrup	186
			13.1.2	Smíšený chrup	186
			13.1.2.1	Extraorální tah na 6+6.....	186
			13.1.2.2	Snímací aparát + extraorální tah	186
			13.1.2.3	Mezičelistní funkční aparát.....	186
			13.1.2.4	Fixní aparát 4 × 2	187
			13.1.2.5	Odblokování artikulace nákusnou deskou apod.	187
			13.1.2.6	Jiné metody	187
			13.1.3	Stálý chrup	187
			13.2	Stěsnání zubů	189
			13.2.1	Dočasný chrup	189
			13.2.2	Smíšený chrup	189
			13.2.3	Stálý chrup	190
			13.3	Obrácený skus, Angle III, zákus horních řezáků	190
			13.3.1	Zákus jednotlivého zubu	190
			13.3.2	Obrácený skus	191
			13.3.3	Plán léčby v jednotlivých obdobích chrupu a růstu	191
			13.3.3.1	Dočasný chrup.....	191
			13.3.3.2	Smíšený chrup	192
			13.3.3.3	Stálý chrup do konce růstu postavy.....	192
			13.3.3.4	Dospělý pacient	193
			13.4	Otevřený skus	193
			13.4.1	Léčba otevřeného skusu	194
			13.4.1.1	Dočasný chrup.....	194
			13.4.1.2	Smíšený chrup	194
			13.4.1.3	Stálý chrup.....	195
			13.5	Hluboký skus	197
			13.6	Zkřížený skus	198
			13.6.1	Přehled léčby zkříženého skusu	199
			13.6.1.1	Dočasný chrup.....	199
			13.6.1.2	Smíšený chrup	199
			13.6.1.3	Stálý chrup.....	200
			13.7	Retinované zuby	200

13.7.1 Retinovaný špičák	200
13.7.1.1 Profylaxe retence horního špičáku	201
13.7.1.2 Léčba retinovaného špičáku	201
13.7.2 Retinovaný řezák	204
13.7.2.1 Léčba retinovaného řezáku	204
13.8 Převislý skus	205
13.8.1 Léčba převislého skusu	205
13.8.1.1 Dočasný chrup	205
13.8.1.2 Smíšený chrup	205
13.8.1.3 Stálý chrup	206
13.9 Chybějící zuby, mezioborová spolupráce při řešení	206
<i>(Ivo Marek)</i>	
13.9.1 Agenze horního laterálního řezáku	207
13.9.1.1 Mezializace špičáku – uzávěr mezery při agenzi laterálního řezáku	208
13.9.1.2 Distalizace špičáku – otevření mezery na náhradu nezaloženého laterálního řezáku	209
13.9.1.3 Náhrada nezaloženého laterálního řezáku implantátem	209
13.9.2 Agenze druhých dolních premolárů	211
13.9.2.1 Léčebné možnosti agenze dočasného premoláru	212
13.9.3 Úrazy u dětí a ortodontická terapie jejich následků	213

14

Ortodontická léčba dospělých	219
<i>(Magdalena Kořová)</i>	

15



Rozštěpy	223
<i>(Irena Klímová)</i>	
15.1 Etiologie	223
15.2 Prevence rozštěpů	223
15.3 Embryonální vývoj čelistí a patra	224
15.4 Klasifikace rozštěpů	224
15.5 Morfologie rozštěpových stavů	225
15.6 Léčba pacientů s rozštěpem	226
15.7 Léčebný protokol	226
15.8 Porozštěpové ortodontické anomálie	228
15.9 Ortodontická léčba	228

16

Ortodonticko-chirurgická spolupráce při řešení velkých čelistních anomálií	231
16.1 Konzultace před zahájením týmové spolupráce	232
16.2 Ortodontická předoperační léčba ...	232
16.3 Plán operace, modelová operace	233
16.4 Operace a mezičelistní fixace	234
16.5 Pooperační ortodontická léčba	235
16.6 Distrakce	237
16.7 Kortikotomie	237

Pokud v obsahu není uvedeno jméno autora, jsou autory kapitoly Milan Kamínek a Marie Štefková.

Jistota při výběru lékařské literatury



www.galen.cz

Ortodoncie je specializovaný lékařský obor, který se zabývá diagnostikou, terapií a prevencí odchýlných poloh zubů, vztahů zubních oblouků a čelistí. Studuje vývoj a růst čelistí, lebky, vývoj okluze, anomálie v tomto vývoji a účinnost jejich léčby.

Ortodoncie je část zubního lékařství, která se zabývá pozorováním a úpravou rostoucích nebo dospělých struktur chrupu a obličeje včetně takových situací, kdy je třeba posunovat zuby nebo upravovat odchýlné vztahy a malformace přilehlých struktur. Zabývá se úpravou mezizubních vztahů a vztahů chrupu k čelistem aplikací sil aparátů, stimulací nebo usměrněním funkčních sil v kraniofaciálním systému. Hlavním úkolem oboru ortodontie v praxi je diagnóza, prevence, ovlivnění vývoje a léčba všech forem anomálií chrupu a přidružených odchylek okolních tkání; konstrukce, aplikace a řízení léčby ortodontickými aparáty; vedení vývoje chrupu a přilehlých tkání, aby dosáhly a udržely optimální okluzální vztahy ve fyziologické a estetické harmonii v kraniofaciálních strukturách (American Dental Association Code 1993).

Název ortodontie je odvozen ze dvou řeckých slov (orthos = rovný, odons = zub). V druhé polo-

vině 20. století byl v řadě evropských zemí používán také název čelistní ortopedie (orthos = rovný, paideia = cvičení dětí, od tohoto slova je také odvozen název pedagogika). Název čelistní ortopedie byl také názvem nástavbové specializační atestace v tomto oboru.

V zahraničí se pro stejný obor používají i další názvy. Např. ve východním Německu byl používán název ortopedická stomatologie (orthopädische Stomatologie). V západním Německu převládal název Kieferorthopädie. V USA se kromě názvu ortodontie (orthodontics) také používá termín dentofaciální ortopedie (dentofacial orthopedics).

Některé základní termíny jsou uvedeny také v jazyku anglickém, německém a polském, pokud nejsou odvozeny od stejného latinského nebo řeckého slovního základu.

Tato učebnice vychází ze skript Ortodontie I a Ortodontie II autorů M. Kamínka a M. Štefkové, která byla v Olomouci vydána v letech 1988, 1990, 1991 a 2001. K nim jsou v této knize přidány další kapitoly autorů z České i Slovenské republiky. Pokud v obsahu není uvedeno jméno autora, jsou autory kapitoly M. Kamínek a M. Štefková.

Autoři

Pravidelný chrup

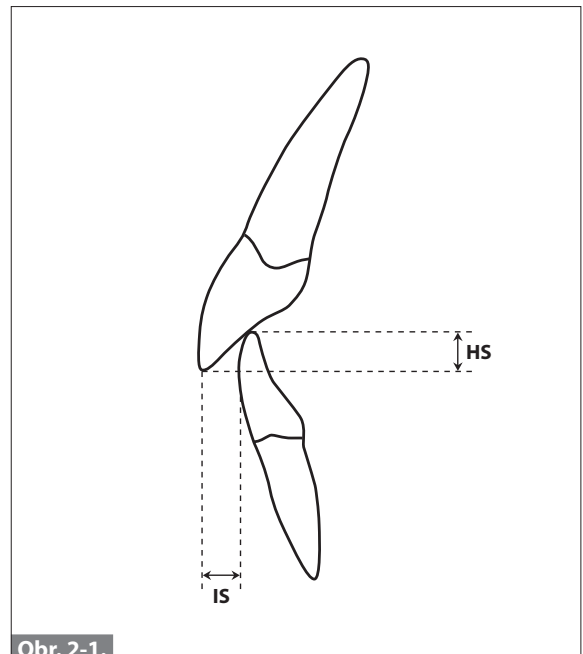
Pravidelný stálý chrup, který je také cílem ortodontické léčby, má tvořit vyvážený morfologický a funkční celek, ve kterém jsou jednotlivé zuby stabilizovány ve vztahu k sousedním zubům, k antagonistům, k čelistem a k měkkým tkáním. Poloha zubů je výsledkem sil všech těchto tkání.

Pravidelný chrup je charakterizován v maximální interkuspidaci několika znaky:

1. Horní zubní oblouk překrývá ve frontálním úseku dolní oblouk ve směru horizontálním; tento vztah se nazývá horizontální překus; v ortodoncii se pro horizontální překus používá název incizální schůdek (obr. 2-1).
2. Horní zubní oblouk překrývá ve frontálním úseku dolní oblouk ve směru vertikálním; vertikální překus se nazývá hloubka skusu.
3. V laterální krajině mají premoláry a moláry bukální hrbolky horních zubů vestibulárně a jejich palatinální hrbolky nakusují mezi bukální a lingvální hrbolky dolních premolárů a molárů (obr. 2-2).
4. U prořezaného pravidelného stálého chrupu má každý zub – kromě dolních středních řezáků a posledních horních molárů – dva antagonisty.

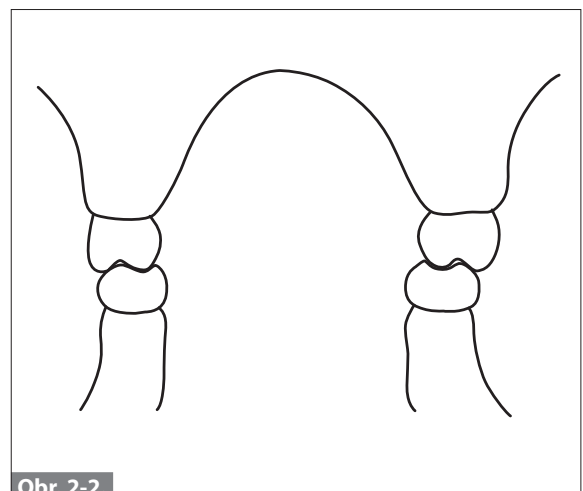
Tento vztah je odvozen od rozdílu v šířce horních a dolních řezáků. Horní střední řezák, který je nejširší, má jako antagonistu celý dolní střední řezák a část laterálního řezáku. Horní laterální řezák má za antagonisty dolní laterální řezák a dolní špičák, horní špičák kouše u pravidelného chrupu mezi dolní špičák a dolní premolár (obr. 2-3, 2-4, 2-5).

V pravidelném chrupu se meziobukální hrbolky horního prvního moláru promítá mezi bukální hrbolky dolního prvního moláru. Tento vztah se podle Anglea [engla] nazývá klíč okluze. Vztah špičáků, kdy se horní špičák promítá mezi dolní špičák a první premolár, se nazývá klíč okluze frontálního úseku.



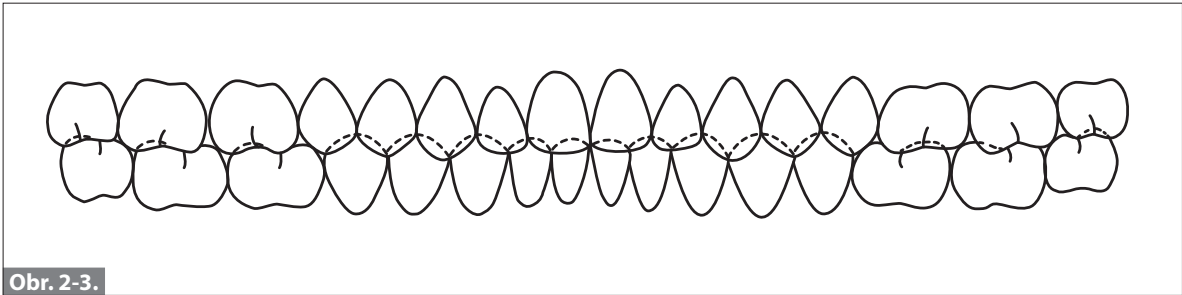
Obr. 2-1.

Incizální schůdek (IS) a hloubka skusu (HS)



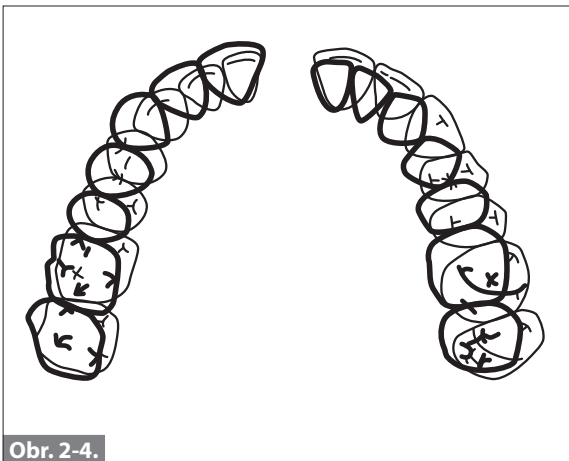
Obr. 2-2.

Normální vyartikulování laterálních zubů



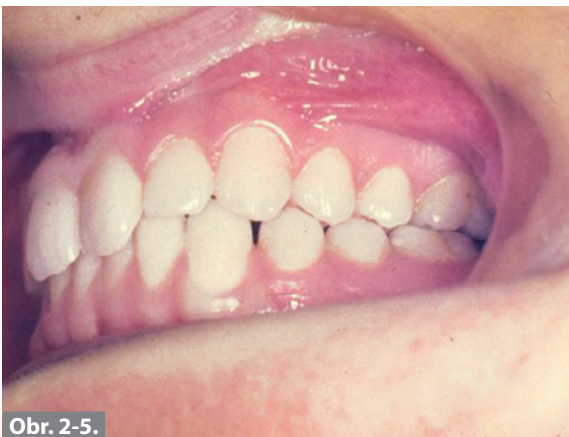Obr. 2-3.

Normální interkuspidace horních a dolních zubů



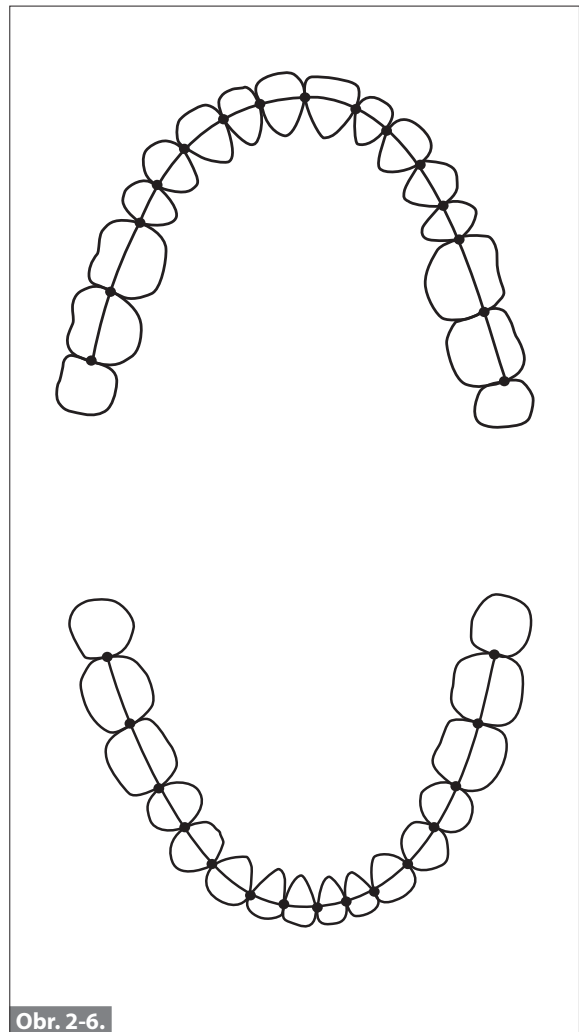
Obr. 2-4.

Vztah horních a dolních zubů. Vlevo horní zuby, vpravo dolní zuby silně vytaženy.



Obr. 2-5.

Pohled na pravidelnou interkuspidaci v oblasti premolárů



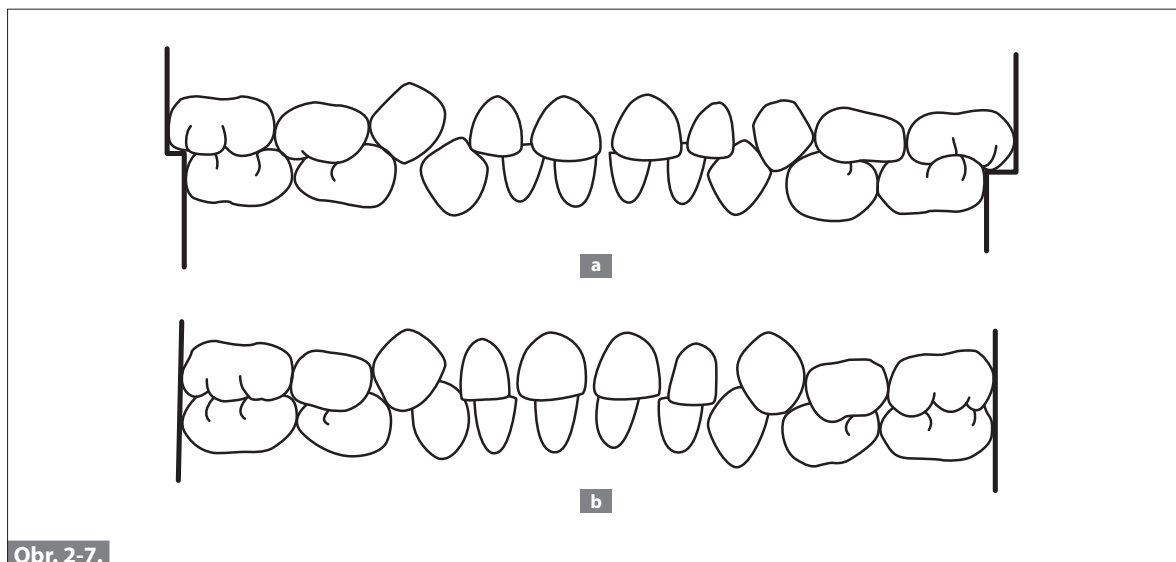
Obr. 2-6.

Body kontaktu tvoří u chrupu bez anomálie pravidelný oblouk

5. U pravidelného stálého chrupu jsou sousední zuby v kontaktu tak, že se dotýkají v místě maximální konvexity aproximálních ploch sousedních zubů; spojnice těchto bodů kontaktu probíhá pravidelně (obr. 2-6).
6. U pravidelného stálého chrupu nejsou přítomny anomálie v postavení jednotlivých zubů (rotace,

výrazné inklinace apod.) ani anomálie v postavení zubních skupin (např. stěsnání, mezery apod.). Většina popsaných znaků platí i pro pravidelný chrup dočasný a smíšený. Ty však mají některé odlišnosti.

V dočasném chrupu je vztah oblouků stejný, to znamená, že ve frontálním úseku překrývá horní



Obr. 2-7.

Dočasný chrup končí buď malým meziálním schůdkem (a), nebo posledními aproximálními ploškami v jedné úrovni nad sebou (b)

zubní oblouk dolní zubní oblouk jak ve směru horizontálním (incizální schůdek), tak ve směru vertikálním (hloubka skusu). Ve směru transverzálním koušou palatinální hrbolky horních dočasných molárů mezi bukální a lingvální hrbolky dolních molárů stejně jako u stálého chrupu.

Ve směru meziodistálním je vztah též obdobný jako u stálého chrupu. Každý dočasný zub – kromě dolního středního řezáku a horního druhého dočasného moláru – má dva antagonisty. Horní dočasný špičák se při skusu projikuje mezi dolní dočasný špičák a první dolní dočasný molár.

Distálně může být pravidelný dočasný chrup zakončen dvěma způsoby. Distální aproximální plošky druhých molárů jsou buď v jedné rovině, nebo tvoří schůdek tak, že distální aproximální ploška druhého dolního dočasného moláru je meziálnější (obr. 2-7).

Na rozdíl od stálého chrupu jsou v dočasném chrupu ve frontální krajině velmi často mezery mezi zuby, které představují rezervu prostoru a jsou příznivým znakem pro zařazování stálých řezáků, které jsou výrazně širší. Naopak dočasný chrup bez mezer má za následek výrazné stěsnání ve smíšeném a stálém chrupu. Mezery mezi druhým dočasným řezákem a špičákem nahoře a mezi špičákem a prvním dočasným molárem dole se nazývají antropoidní mezery.

U smíšeného chrupu je vztah špičáků takový, že horní dočasný špičák zapadá mezi dolní dočasný špičák a první dočasný molár. Vztah špičáků je tedy stejný jako u chrupu dočasného i stálého. Vztah prvních stálých molárů je odvozen od distálního zakončení dočasného chrupu.

První stálé moláry mohou prořezat do vztahu, který je u pravidelného chrupu, tj. že meziobukální hrbolky horního moláru se projikuje mezi meziobukální a distobukální hrbolky moláru dolního. Končí-li dočasný chrup v jedné rovině, prořezou do tohoto vztahu i první stálé moláry. Tento vztah je ve smíšeném chrupu normální a fyziologický.

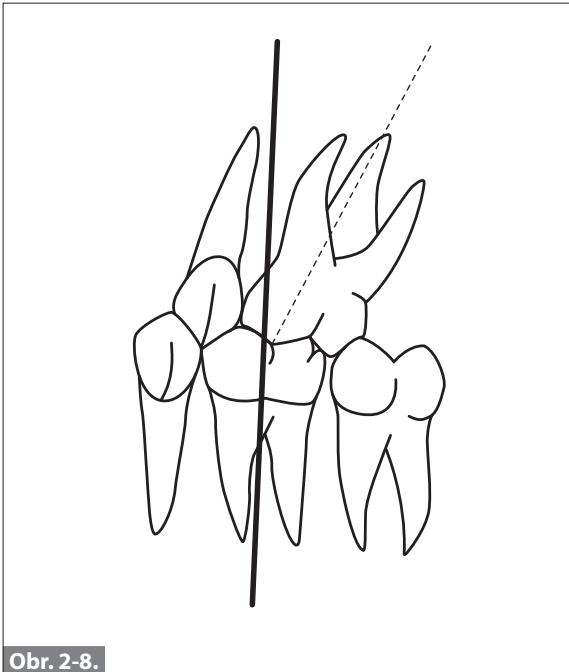
Zcela pravidelný chrup bez jakýchkoliv, i drobnějších, ortodontických anomálií je v naší populaci málo častý. Přesto je jeho studium prospěšné, protože takto pravidelný chrup je obvykle cílem ortodontické léčby. Zcela pravidelný přirozený chrup má několik znaků, které americký ortodontista Andrews nalezl a nazval je šesti klíči normální okluze¹.

Šest klíčů normální okluze podle Andrewse jsou následující znaky:

Klíč 1. Vztah molárů. Meziobukální hrbolky horního prvního moláru se promítá mezi meziální a střední hrbolky dolního prvního moláru. To však nestačí. Distální ploška distobukálního hrbolku horního prvního moláru se dotýká meziálního povrchu meziobukálního hrbolku dolního druhého moláru. To vytvoří podmínky pro dokonalou interkuspaci u premolárů (obr. 2-8).

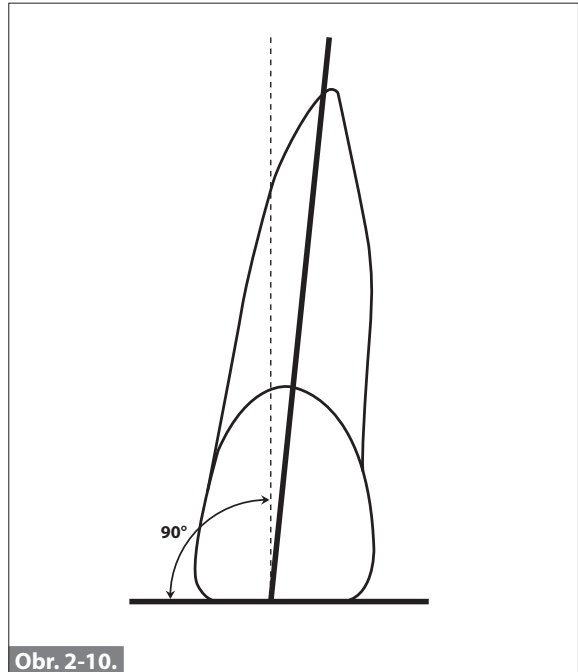
Klíč 2. Angulace korunek. Gingivální části dlouhých os všech korunek zubů jsou distálnější než okluzální části, takže všechny zuby mají mírný meziální sklon (obr. 2-9, obr. 2-10).

Klíč 3. Vestibuloorální inklinace korunek. Úhel vestibuloorální inklinace korunek se určuje podle sklonu tečny ke střední části vestibulární plošky zubu (obr. 2-11). U horních řezáků tato tečna probíhá gingiválně a orálně a její úhel vůči kolmici na okluzní rovinu se značí kladným znaménkem.



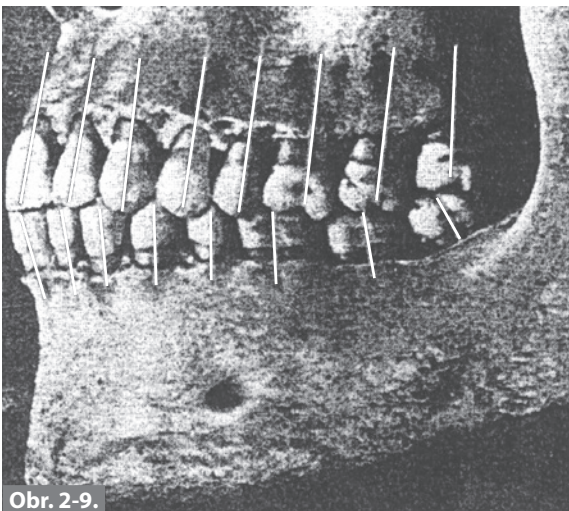
Obr. 2-8.

Klíč 1 – správný vztah molárů, který vytváří podmínky pro dobrou interkuspidaci premolárů (podle Andrewse)



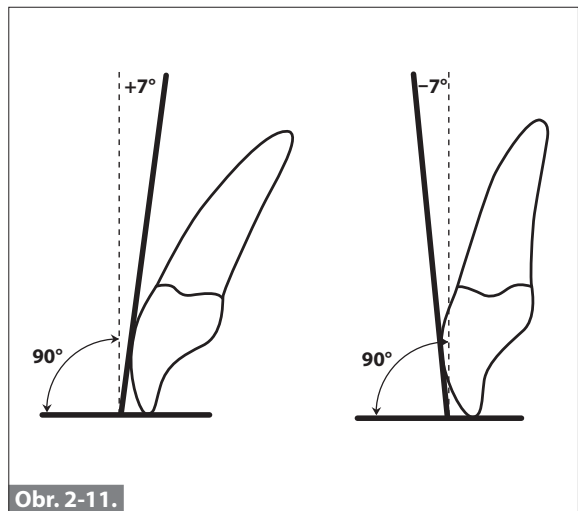
Obr. 2-10.

Mírný meziální sklon horních řezáků (klíč 2) – estetické uspořádání horních řezáků (podle Andrewse)



Obr. 2-9.

Mírný meziální sklon korunek všech zubů – klíč 2 (podle Andrewse z knihy: Turner: American textbook of prosthetic dentistry. Philadelphia: Lea & Febiger, 1913)



Obr. 2-11.


Vestibuloorální sklon zubů – klíč 3. Měří se úhlem mezi tečnou ke střední třetině vestibulární plošky a kolmicí na okluzní rovinu (Andrews 1972)

U ostatních zubů tečna má sklon gingiválně a vestibulárně. Nedostatečný sklon, zejména strmé postavení horních řezáků, znemožní uzavření mezer v horním oblouku, aniž by byla porušena interkuspidace distálních zubů.

Klíč 4. Pravidelný chrup nemá rotace zubů. Rotovaný zub vždy zaujímá jiný prostor než zub pravidelně postavený. Rotovaný molár nebo premolár za-

ujímá více prostoru (obr. 2-12), rotovaný frontální zub méně prostoru. Tím je znemožněna pravidelná interkuspidace s antagonisty. Také další dva znaky (klíče) se týkají podmínek pro pravidelnou interkuspidaci s protějším zubním obloukem.

Klíč 5. Pravidelný chrup nemá mezery mezi sousedními zuby ani tzv. těsné kontakty (tj. mírné střesnění s odchylkami v bodech kontaktů).



Obr. 2-12.

Rotovaný molár zaujímá více prostoru než molár pravidelně postavený (klíč 4 – podle Andrewse)

Klíč 6. Okluzní rovina je plochá nebo jen mírně zakřivená ve smyslu Speeovy křivky¹.

Takto vyartikulovaný a uspořádaný chrup je po ortodontické léčbě odolnější vůči recidivám a dalším změnám. Dosáhnout všech paramet-

Některé termíny v jiných jazycích:

stálý chrup	– permanent dentition, bleibendes Gebiss, uzębienie stałe
řezák	– incisor, Schneidezahn, siekacz
špičák	– canine, Eckzahn, kieł
incizální schůdek	– overjet, sagitale Schneidezahnstufe, nagryz poziomy
hloubka skusu	– overbite, Überbiss, Tiefe des Bisses, nagryz pionowy
premolár	– premolar, Prämolar, przedtrzonowiec
molár	– molar, Molar, trzonowiec
dočasný chrup	– deciduous dentition, Milchgebiss, uzębienie mleczne
smíšený chrup	– mixed dentition, Wechselgebiss, uzębienie mieszane

rů u ortodontického pacienta je cíl velmi náročný a u některých pacientů to ani není možné.

Pravidelný chrup je také funkčně vyvážený a nemá větší difference v polohách mandibuly v centrálním vztahu a v maximální interkuspidaci.

LITERATURA

1. Andrews, L.F.: The six keys to normal occlusion. Am J Orthod 62, 1972, 3, p. 296–309.

Forma citací je na základě požadavku autorů uvedena podle zavedených zvyklostí v oboru a v časopisu Ortodontie.

Klasifikace ortodontických anomálií

V předešlé kapitole byly popsány základní znaky pravidelného chrupu. Ideálně pravidelný chrup je však velmi vzácný.

Ortodontické anomálie mohou postihovat postavení jednotlivých zubů, skupin zubů, vztah zubních oblouků, velikost a vztah čelistí.

Pro přehlednost dělíme diagnostiku ortodontických anomálií do čtyř základních skupin¹:

1. anomálie postavení jednotlivých zubů;
2. anomálie skupin zubních;
3. okluzální diagnostika;
4. skeletální diagnostika.

Anomálie u jednotlivých zubů v širším slova smyslu lze rozdělit na anomálie jejich velikosti, tvaru, počtu a anomálie v jejich postavení.

Anomálie velikosti, tvaru a počtu jsou probrány jinde (učebnice pedostomatologie), zde se jen stručně dotkneme jejich ortodontických aspektů.

Velikost zubů: Pro ortodontické účely je významná zejména meziodistální šířka zubů. Největší variabilitu ve velikosti má kromě třetích molárů horní laterální řezák.

Makrodoncie, označující nadměrnou velikost zubů, je dosti vzácná a nejnápadnější je u horního středního řezáku, má-li tento zub šířku přes 10 mm.

Mikrodoncie je nejčastější u horních laterálních řezáků. Zmenšená velikost horního laterálního řezáku je velmi častá. Ten má často čípkový tvar. Mikrodoncie v celém chrupu bývá spojena s hypodoncií.

Nepoměr mezi velikostí zubů a zubních oblouků se projevuje chrupem se stěsnáním nebo chrupem mezerovitým. Nepoměr mezi relativní velikostí horních a dolních zubů se může projevit i při dobré interkuspidaci laterálních zubů stěsnáním nebo mezerami v dolním nebo horním zubním frontálním úseku (viz kap. Vyšetření pacienta, indexy Boltonovy).

Tvar zubu: Čípkový laterální horní řezák je poměrně častý a může souviset s anodoncií druhostranného malého řezáku. Srostlice v krajině hor-

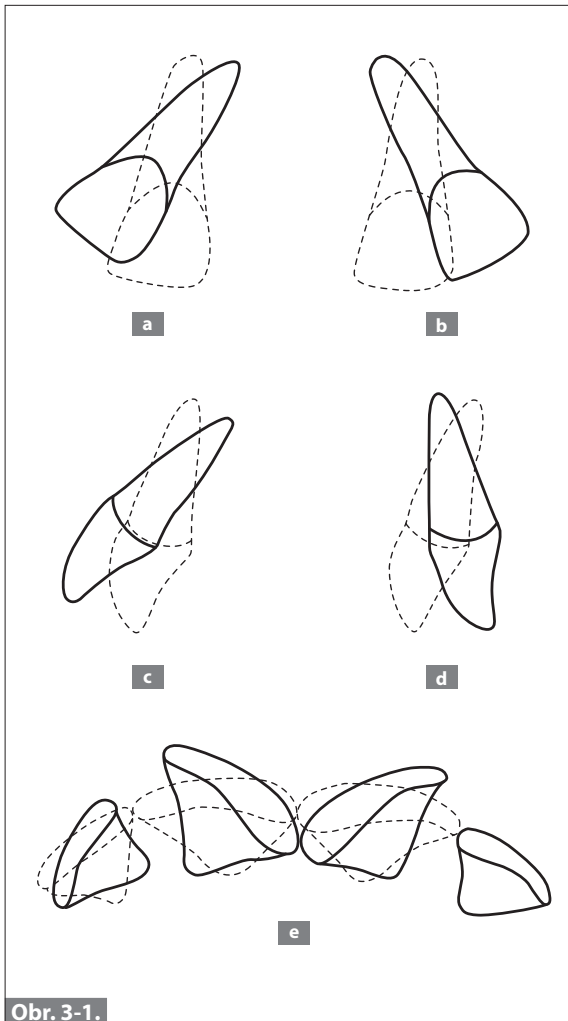
ního středního řezáku je estetický problém, který je třeba řešit. Na palatinální straně horních řezáků a špičáků se někdy vyskytuje zesílené cingulum až přídatná lišta nebo hrbolek, který způsobí, že je daný zub skusem vysunut směrem labiálním. Do tohoto hrbolku vybíhá výběžek dřeně, proto by jeho zabrušování v mladistvém věku ohrozilo vitalitu zubu.

Počet zubů: Hypodoncie – nezaložené zuby, postihuje nejčastěji třetí moláry, dále dolní druhé premoláry, horní laterální řezáky, horní druhé premoláry a dolní střední řezáky. Termín **hypodoncie** užíváme pro snížený počet založených zubů v chrupu, termín **ageneze** se používá pro jednotlivý nezaložený zub. Termín **oligodoncie** označuje mnohočetné ageneze, tj. chybění více než 6 zubních zárodků kromě třetích molárů. **Celková anodoncie** je stav, kdy v čelisti zubní zárodky zcela chybějí.

Hyperodoncie je stav, kdy jsou v chrupu přespočetné zuby. Nejčastěji se vyskytuje přespočetný zub v krajině horních středních řezáků. Svou přítomností může zadržet erupci středního řezáku, event. být příčinou jeho rotace. Protože je v horní čelisti blízko střední čáry, nazývá se **meziodens**. Jeho tvar je čípkový, variabilita je však poměrně velká, jak ve tvaru, tak i v počtu. V krajině horního laterálního řezáku se někdy vyskytne přespočetný zub identického tvaru a velikosti jako laterální řezák. Přespočetné zuby v krajině premolárů nebo molárů jsou mnohem vzácnější.

3.1 Anomálie v postavení jednotlivých zubů

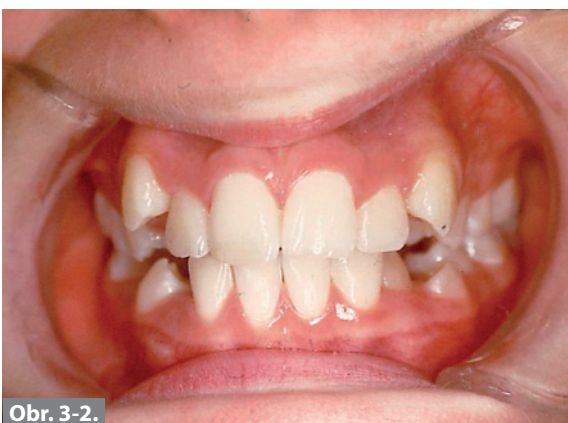Inklinace – sklon zubu – může být **meziální, distální, vestibulární** a **orální**. Ve frontální krajině se pro vestibulární inklinaci častěji užívá název **protruze**, pro orální sklon **retruze** (obr. 3-1).



Obr. 3-1.

a – inklinace levého horního středního řezáku meziálně, **b** – distální inklinace, **c** – protruze řezáku, **d** – retruze, **e** – meziální rotace středních řezáků, distální rotace laterálního řezáku

Situace, kdy korunka zubu prořezala zcela mimo zubní řadu vestibulárně, se nazývá **vestibulární erupce** (obr. 3-2). Jestliže korunka zubu prořeže



Obr. 3-2.

Vestibulární erupce horních špičáků

orálně mimo zubní řadu, nazývá se tato anomálie v horní čelisti **palatinální erupce**, v dolní čelisti **lingvální erupce**. Apex kořene je obvykle v pravidelném postavení.

Posun zubu: Stav, kdy je celý zub umístěn mimo své pravidelné umístění směrem meziálním nebo distálním, se nazývá **meziální** či **distální** posun zubu. Posun směrem vestibulárním nebo orálním je vzácnější, obvykle je kombinován posun zubu se sklonem. Posun zubu bez sklonu, tj. tehdy, jestliže podélná osa zubu probíhá rovnoběžně s pravidelným postavením zubu a korunka i apex jsou stejně vzdáleny od svého pravidelného postavení, se nazývá **tělesný** neboli **bodily posun** (z angl. body = tělo).

Ektopie označuje anomální postavení zubu. Používá se pro odchýlnou polohu zubu mimo pravidelnou dráhu prořezávání před jeho prořezáním. **Ektopická erupce** je nejčastější u horních špičáků a bývá spojena s poruchami prořezávání (retence zubu). Jiný název je dystopie. Ektopie (dystopie) prvního stálého moláru je stav, kdy meziálně skloněný zárodek prvního horního moláru resorbuje distální kořen dočasnýho moláru a posléze může přispět k jeho předčasné ztrátě.

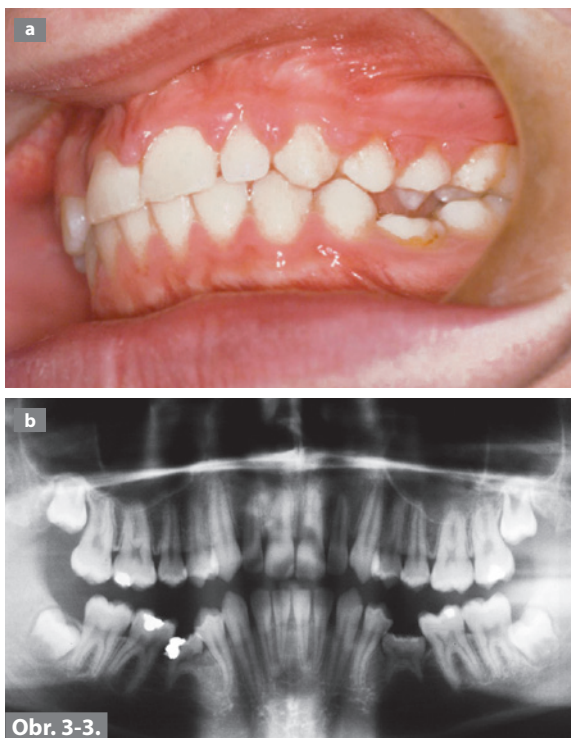
Transpozice je anomální uložení zubu v zubní oblouku tak, že dojde k výměně pořadí zubů v zubní oblouku. Nejčastější je transpozice u horního špičáku, který je uložen mezi premoláry, event. mezi středním a laterálním řezákem.

Rotace je otočení zubu kolem jeho podélné osy. Je-li vestibulární ploška zubu otočena směrem meziálním, jde o **meziální rotaci**, **mezirotaci**. Směřuje-li vestibulární ploška rotovaného zubu distálním směrem, jde o **distální rotaci**, **distorotaci**.

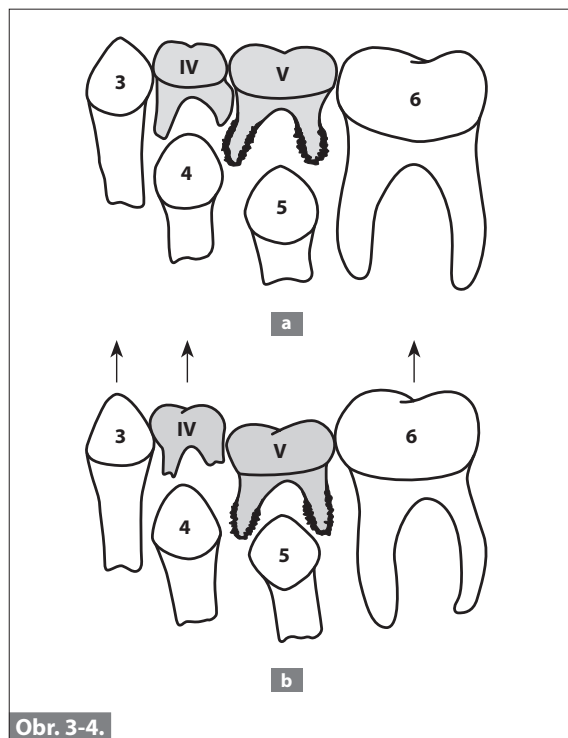
Supraokluze je takové postavení zubu, kdy zub přesahuje okluzní rovinu (erupce zubu pokračovala přes úroveň plně prořezaných sousedních zubů).

Infraokluze je takové postavení zubu, kdy prořezaný zub nedosahuje okluzní roviny. Erupce zubů se zastavila tak, že zub nedosahuje úrovně plně prořezaných sousedních zubů. Termín infraokluze se nepoužívá u zubů prořezávajících při běžné výměně chrupu, jde o anomální statický stav. Příčinou zastavení erupce je nejčastěji **ankyloza** zubu, což znamená pevné spojení zubního cementu a kosti v některém místě kořene zubu. V období růstu čelisti a vertikálního růstu alveolárních výběžků má ankyloza jednotlivého zubu za následek, že zub postižený ankylozou se relativně vzdaluje od okluzní roviny.

Ostatní zuby pokračují spolu s vertikálním růstem alveolárních výběžků v erupci, tím se zvyšují alveolární výběžky, zatímco vzdálenost zubu s ankylozou k bazi čelisti se nemění. Klinicky se korunka takového zubu vlastně zanořuje zpět do alveolárního výběžku – tento jev se nazývá **reinkluze** (obr.



Obr. 3-3. a, b – reinkluze druhého dočasného moláru vlevo dole



Obr. 3-4. Reinkluze druhého dočasného moláru. Příčinou je ankylóza tohoto zubu (naznačena zesílenou ozubenou čarou).

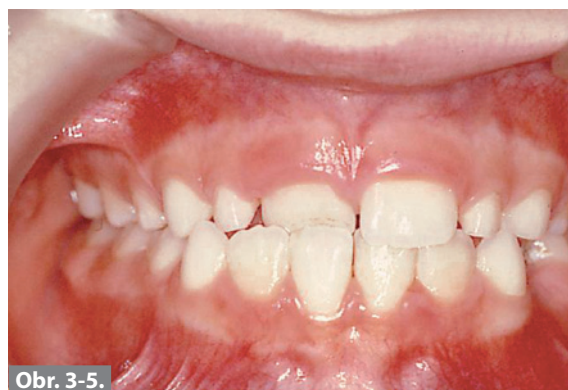3-3a, b, obr. 3-4). Nejčastěji postihuje dočasné moláry, vzácněji stálé zuby. Termín infraokluze vyjadřuje okamžitou polohu zubu, termín ankylóza vyjadřuje příčinu, termín reinkluze relativní dynamický jev v dutině ústní.

Retence zubu je taková anomálie, kdy založený zub neprořezal po fyziologickém období jeho prořezávání. Název retence se užívá i v průběhu období, kdy zub ještě fyziologicky může prořezat, ale jeho uložení je tak anomální, že prořezání do dutiny ústní je velmi nepravděpodobné. Ty případy retence, kde zub neprořezal pro určitou překážku, např. přespočetné zuby či uzávěr prostoru sousedními zuby, lze také nazývat **zadržaná erupce** či **impaktace**. Retence je nejčastější u třetích molárů, v ortodontické praxi jde nejčastěji o horní špičáky, které bývají uloženy palatinálně, meziálně skloněny, event. až horizontálně položeny. Příčinou neprořezaného horního středního řezáku je obvykle přespočetný zub. Jiné zuby jsou retinované výjimečně.

Zákus je takové postavení horního řezáku nebo špičáku, při kterém je v maximální interkuspidaci řezací hrana horního zubu orálně od incizálních hran dolních zubů (obr. 3-5).

Další anomálie se týkají vztahu laterálních zubů k jejich antagonistům ve směru transverzálním.

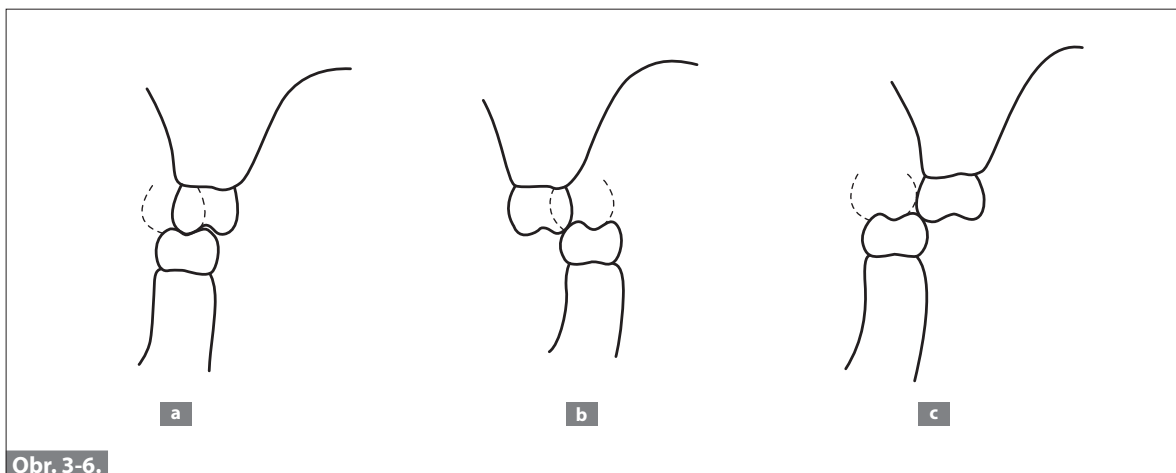
Zkřížený skus je takové postavení laterálního zubu, při kterém zapadá v maximální interkuspidaci



Obr. 3-5. Zákus horního řezáku

daci bukální hrbolek horního zubu mezi bukální a lingvální hrboleky dolních antagonistů (obr. 3-6). Vzhledem k tomu, že špičák tvoří hranici mezi frontálním a laterálním úsekem, lze u něj užít oba názvy, tj. **zákus** i **zkřížený skus**.

Bukální nonokluze je takové postavení horního laterálního zubu, při kterém je jeho bukální a palatinální hrbolek vestibulárně od bukálního hrboleku dolního antagonisty. **Lingvální nonokluze** je takové postavení horního laterálního zubu, při kterém je jeho bukální i palatinální hrbolek orálně od lingválního hrboleku dolního antagonisty. Jiný název je též **palatinální nonokluze** nebo též extrémně zkřížený skus.



Obr. 3-6.

a – zkřížený skus (čárkovaně pravidelný vztah zubů), **b** – bukální nonokluze horního moláru, **c** – lingvální nonokluze horního moláru

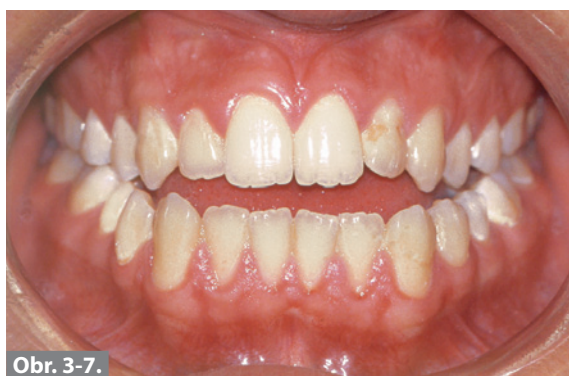3.2 Anomálie zubních skupin

Protruze se užívá jak pro labiální sklon horního či dolního řezáku, tak i pro labiální sklon skupiny řezáků. **Retruze** je orální sklon jednoho i více řezáků.

Obrácený skus je anomálie, při které jsou v záksu všechny horní řezáky, event. i špičáky.

Otevřený skus se nazývá také **nedovíravý skus** nebo **mordex apertus** (obr. 3-7). Je to taková anomálie, kde v maximální interkuspídaci je vertikální mezera mezi skupinami dvou a více sousedních zubů a jejich antagonistů. Může být v krajíně frontální nebo laterální.


Hluboký skus je taková anomálie, kdy ve frontální krajíně dochází k většímu vertikálnímu překryvání řezáků. Hranice, od které se diagnostikuje hluboký skus, není jednotná. Za normální hodnotu hloubky skusu se obvykle považuje stav, kdy je horním řezákem překryta incizální třetina až polovina



Obr. 3-7.

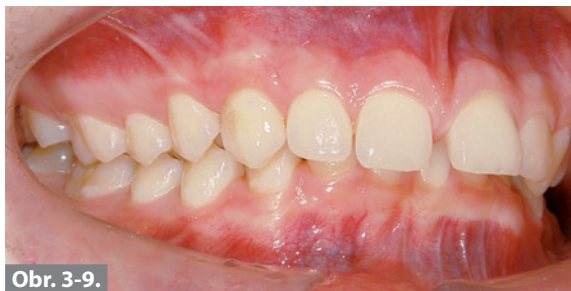Otevřený skus ve frontální krajíně

labiální plochy dolního řezáku. Významný je také vzájemný sklon horních a dolních řezáků a nákus incizálních hran dolních řezáků na palatinální plochu horních řezáků.



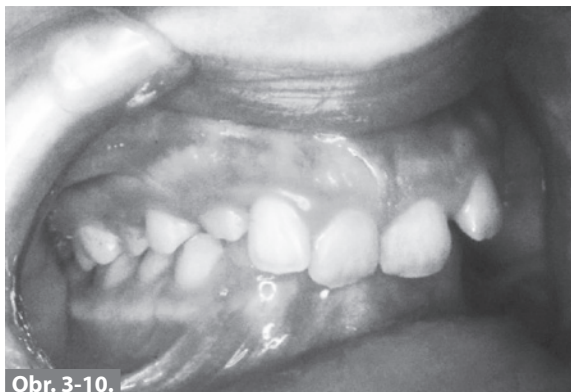Obr. 3-8.

a – hluboký skus, **b** – hluboký skus s nákusem na patrovou sliznici, **c** – převislý skus



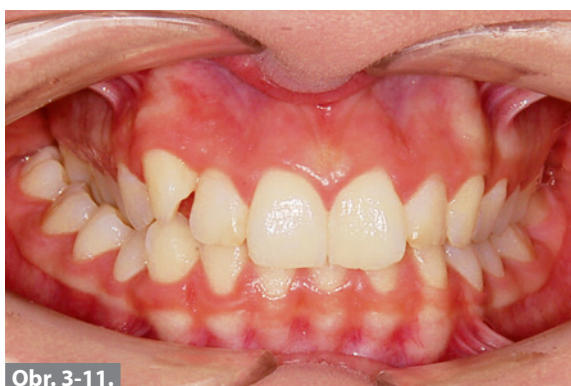Obr. 3-9.

Hluboký skus



Obr. 3-10.

Převislý skus



Obr. 3-11.

Zkřížený skus vpravo

Za hluboký skus lze považovat takový stav, kdy jsou překryty více než dvě třetiny labiální plochy dolních řezáků nebo kdy incizální hrany dolních řezáků nakusují do gingivální třetiny palatinálních ploch horních řezáků. V extrémních případech mohou hrany dolních řezáků nakusovat až na sliznici patra (obr. 3-8, obr. 3-9).

Měřit hloubku skusu můžeme v milimetrech (viz kap. 2, obr. 2-1), tentýž počet milimetrů u malého dítěte a dospělého však znamená rozdílnou situaci. Proto je lépe v diagnóze vyjadřovat hloubku skusu v procentech vestibulární plošky dolního řezáku překryté horním řezákem.

Převislý skus je anomálie, při které je hluboký skus spojen s retruzí horních řezáků, alespoň střed-

ních (obr. 3-10). Horní laterální řezáky mohou být v protruzi.

Zkřížený skus je takový transverzální vztah laterálních zubů, při kterém v maximální interkuspidaci zapadají bukální hrbolky horních zubů mezi bukální a lingvální hrbolky dolních antagonistů. Je to stejný vztah, jaký byl popsán u anomálií jednotlivých zubů. Může být jednostranný, nebo oboustranný a mít rozsah až po všechny laterální zuby (obr. 3-11).

Bukální nonokluze je stejný transverzální vztah více laterálních zubů jako při bukální nonokluzi jednotlivých zubů. Jsou-li v bukální nonokluzi všechny premoláry a moláry jedné strany, užívá se pro tento vztah zubů také termín **nůžkový skus**. Vzácně se vyskytuje i oboustranně a lze pak použít název **krabicový skus**.

Lingvální nonokluze je stejný transverzální vztah více laterálních zubů jako při lingvální nonokluzi jednotlivých zubů, jde však o velmi vzácnou anomálii.

U zkříženého skusu i lingvální nonokluze je většinou horní **zubní oblouk zúžený** symetricky, nebo asymetricky.

Stěsnání je stav, kdy je v některém úseku chrupu nedostatek místa pro pravidelné zařazení zubů. Projevuje se anomáliemi v postavení jednotlivých zubů, jako jsou inklinace, rotace, vestibulární erupce, lingvální či palatinální erupce atd.

Mezerovitý chrup je stav, kdy po prořezání všech zubů v daném úseku je přebytek místa, který se projevuje mezerami mezi sousedními zuby. Jednotlivá mezera se nazývá **trema** (mn. č. **tremata**), mezera mezi středními řezáky je **diastema**.

3.3 Okluzální diagnostika

Pod pojmem vztah zubních oblouků rozumíme jejich vztah v rovině sagitální, ve smyslu ventrodorzálním. Klasifikujeme relativní polohu dolního zubního oblouku vůči oblouku hornímu na každé straně chrupu zvlášť. Vzájemný vztah zubních oblouků může být:

- normookluze – Angle I;
- distookluze – Angle II;
- meziookluze – Angle III.

Angle I – normookluze je takový vztah zubních oblouků, kde v maximální interkuspidaci se meziobukální hrbolky horního prvního moláru projikuje mezi meziobukální a distobukální hrbolky dolního moláru (obr. 3-12, obr. 3-13).

Tuto klasifikaci zavedl v r. 1899 americký ortodontista E. H. Angle, zakladatel oboru ortodontie