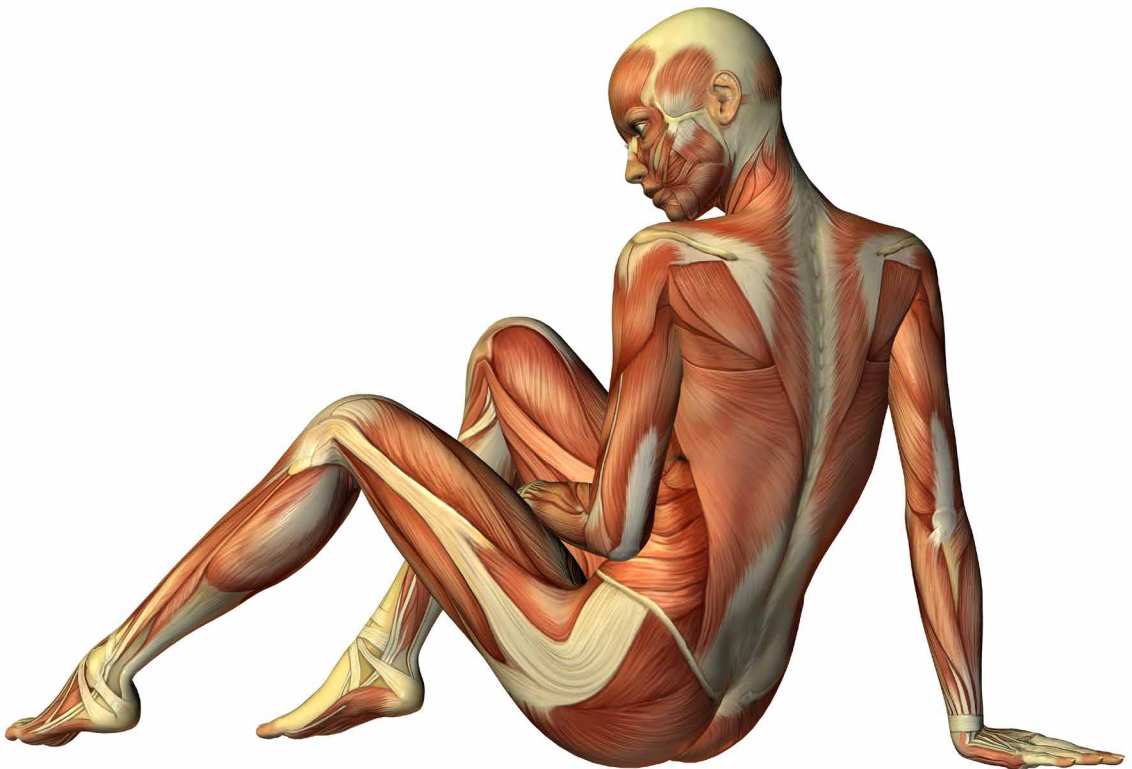

Lada Stuchlá

Přehled anatomie a fyziologie člověka

pro nelékařské zdravotnické obory



O autorce



PhDr. Lada Stuchlá je absolventkou Gymnázia Václava Hraběte v Hořovicích a Fakulty zdravotnických studií Západočeské Univerzity v Plzni, obor Porodní asistentka. V roce 2018 ukončila magisterské studium Pedagogické fakulty Univerzity Palackého v Olomouci, obor Učitelství odborných předmětů pro zdravotnické školy. V roce 2021 ve stejném studijním oboru složila státní rigorózní zkoušku.

Od roku 2017 vyučuje odborné předměty na Střední zdravotnické škole a Vyšší odborné škole zdravotnické v Kladně ve studijních oborech Praktická sestra, Zdravotnické lyceum (somatologie, latinský jazyk, teorie ošetřovatelství, ošetřovatelství v klinických oborech, psychologie a komunikace a další) a Všeobecná diplomovaná sestra (anatomie, fyziologie a psychologie). Na Katedře ošetřovatelství a porodní asistence Fakulty zdravotnických studií Západočeské Univerzity v Plzni vede a oponuje kvalifikační práce. V rámci dalšího vzdělávání pedagogických pracovníků se věnuje studiu předškolní a mimoškolní pedagogiky, zúčastnila se zahraniční stáže stínování pedagogů, absolvovala kurz latinského jazyka a řadu odborných seminářů (Tvořivé myšlení v práci pedagoga I, II, Konfliktní situace ve škole, Sociálně-psychologické dovednosti a další).

Lada Stuchlá

Přehled anatomie a fyziologie člověka

pro nelékařské zdravotnické obory

Upozornění pro čtenáře a uživatele této knihy

Všechna práva vyhrazena. Žádná část této tištěné či elektronické knihy nesmí být reprodukována a šířena v papírové, elektronické či jiné podobě bez předchozího písemného souhlasu nakladatele. Neoprávněné užití této knihy bude trestně stíháno.

Automatizovaná analýza textů nebo dat ve smyslu čl. 4 směrnice 2019/790/EU a použití této knihy k trénování AI jsou bez souhlasu nositele práv zakázány.

PhDr. Lada Stuchlá

PŘEHLED ANATOMIE A FYZIOLOGIE ČLOVĚKA pro nelékařské zdravotnické obory

Recenze:

RNDr. Ludmila Oliveriusová, CSc.

Vydání odborné knihy schválila Vědecká redakce nakladatelství Grada Publishing, a.s.

© Grada Publishing, a.s., 2024

Cover Photo © depositphotos.com, 2024

Obrázky z publikace Fiala P, Valenta J, Eberlová L. *Stručná anatomie člověka* © Bc. Marie Fialová

Vydala Grada Publishing, a.s.

U Průhonu 22, Praha 7

jako svou 9234. publikaci

Odpovědná redaktorka Mgr. Helena Vorlová

Sazba a zlom Václav Juda

Obrázky 2.8, 7.8, 13.10, grafy 2.1, 4.1, 6.1, 10.1, 13.1 a tabulka 3.1 převzaty z publikace Mourek, J. *Fyziologie*. Praha: Grada Publishing 2019; ostatní obrázky převzaty z publikace Fiala P, Valenta J, Eberlová L. *Stručná anatomie člověka*. Praha: Karolinum 2015.

Počet stran 176

1. vydání, Praha 2024

Vytiskla TISKÁRNA V RÁJI, s.r.o., Pardubice

Názvy produktů, firem apod. použité v knize mohou být ochrannými známkami nebo registrovanými ochrannými známkami příslušných vlastníků, což není zvláštním způsobem vyznačeno.

Postupy a příklady v této knize, rovněž tak informace o lécích, jejich formách, dávkování a aplikaci jsou sestaveny s nejlepším vědomím autorů. Z jejich praktického uplatnění však pro autory ani pro nakladatelství nevyplývají žádné právní důsledky.

ISBN 978-80-271-7254-2 (ePub)

ISBN 978-80-271-7253-5 (pdf)

ISBN 978-80-271-2903-4 (print)

Obsah

O autorece	2	2.4 Fyziologie svalu	33
Předmluva	8	2.4.1 Svalová kontrakce	33
1 Soustava kosterní, <i>systema sceletale</i>	9	2.4.2 Metabolismus svalové tkáně	35
1.1 Vstupní poznámky	9	3 Krev, <i>sanguis</i>	36
1.1.1 Pojivová tkáň, <i>textus connectivus</i>	9	3.1 Vstupní poznámky	36
1.2 Makroskopická stavba kosti	11	3.2 Krevní elementy	36
1.2.1 Spojení kostí, <i>juncturae ossium</i>	11	3.3 Krevní plazma	37
1.3 Kostra osová, <i>sceleton axiale</i>	12	3.4 Hemoglobin	39
1.3.1 Páteř, <i>columna vertebralis</i>	12	3.4.1 Formy hemoglobinu	39
1.3.2 Hrudní koš, <i>cavea thoracis</i>	14	3.5 Krevní systémy	40
1.3.3 Lebka, <i>cranium</i>	14	3.5.1 Systém ABO(H)	40
1.4 Kostra končetin, <i>sceleton appendiculare</i>	17	3.5.2 Systém Rh (rhesus faktor)	40
1.4.1 Kostí horní končetiny, <i>ossa membri superioris</i>	18	3.6 Fyziologie krve	41
1.4.2 Kostí dolní končetiny, <i>ossa membri inferioris</i>	20	3.6.1 Imunitní mechanismy	41
1.5 Fyziologie kosti	23	3.6.2 Hemostáza	42
1.5.1 Osifikace	23	4 Soustava oběhová, <i>systema cardiovasculare</i>	43
1.5.2 Remodelace kostí	24	4.1 Vstupní poznámky	43
2 Soustava svalová, <i>systema musculorum</i>	25	4.1.1 Srdce, <i>cor</i>	43
2.1 Vstupní poznámky	25	4.1.2 Cévy, <i>vasa</i>	44
2.1.1 Svalová tkáň, <i>textus muscularis</i>	25	4.2 Krevní oběh, <i>circuitus sanguinis</i>	45
2.2 Stavba kosterního svalu	25	4.2.1 Přehled tepen velkého krevního oběhu	45
2.2.1 Anatomická nomenklatura svalů	27	4.2.2 Přehled žil velkého krevního oběhu	49
2.3 Přehled svalů dle tělních krajin	27	4.2.3 Portální oběh	50
2.3.1 Svaly hlavy, <i>musculi capitis</i>	27	4.2.4 Fetální krevní oběh	51
2.3.2 Svaly krku, <i>musculi colli</i>	28	4.3 Fyziologie krevního oběhu	52
2.3.3 Svaly hrudníku, <i>musculi thoracis</i>	28	4.3.1 Srdeční revoluce	52
2.3.4 Svaly břicha, <i>musculi abdominis</i>	29	4.3.2 Převodní systém srdeční	53
2.3.5 Svaly zad, <i>musculi dorsi</i>	30	4.3.3 Hemodynamika	54
2.3.6 Svaly pánevního dna a hráze, <i>diaphragma pelvis et musculi perinei</i>	30	4.3.4 Řízení činnosti srdce a cév	56
2.3.7 Svaly horní končetiny, <i>musculi membri superioris</i>	30	5 Soustava mízní, <i>systema lymphaticum</i>	57
2.3.8 Svaly dolní končetiny, <i>musculi membri inferioris</i>	32	5.1 Vstupní poznámky	57
		5.1.1 Míza, <i>lymfa</i>	57
		5.1.2 Mízní cévy, <i>vasa lymphatica</i>	57
		5.2 Mízní oběh	58
		5.3 Mízní tkáň a orgány	58
		5.3.1 Mízní uzliny, <i>nodi lymphatici</i>	59
		5.3.2 Slezina, <i>lien</i>	60
		5.3.3 Brzlík, <i>thymus</i>	61
		5.3.4 Mandle, <i>tonsillae</i>	61
		5.4 Fyziologie mízního oběhu	61

5.4.1	Mízní cirkulace.....	61	8.2	Ledvina, <i>ren</i>	87
6	Soustava dýchací, <i>systema respiratorium</i>	63	8.2.1	Nefron, <i>nephronum</i>	88
6.1	Vstupní poznámky	63	8.3	Vývodné močové cesty	89
6.1.1	Epitelová tkáň, <i>textus epithelialis</i>	63	8.3.1	Kalichy ledvinové, <i>calices renales</i> , a pánvička ledvinová, <i>pelvis renalis</i>	89
6.1.2	Stavba stěny dýchacích cest	63	8.3.2	Močovod, <i>ureter</i>	90
6.2	Dýchací cesty	64	8.3.3	Močový měchýř, <i>vesica urinaria</i>	91
6.2.1	Zevní nos, <i>nasus externus</i> , a dutina nosní, <i>cavum nasi</i> ..	64	8.3.4	Močová trubice, <i>urethra</i>	91
6.2.2	Vedlejší dutiny nosní, <i>sinus paranasales</i>	65	8.4	Fyziologie vylučování.....	92
6.2.3	Hrtan, <i>larynx</i>	65	8.4.1	Tvorba moči	92
6.2.4	Průdušnice, <i>trachea</i> , a průdušky, <i>bronchi</i>	67	8.4.2	Endokrinní aktivita ledvin... ..	93
6.3	Plíce, <i>pulmo</i>	68	8.4.3	Vylučování moči, mikce.....	93
6.4	Fyziologie dýchání.....	69	9	Pohlavní soustava muže, <i>systema genitale masculinum</i>	94
6.4.1	Kapacity a objemy plic.....	69	9.1	Vstupní poznámky	94
6.4.2	Plicní ventilace	69	9.2	Vnitřní pohlavní orgány, <i>organa genitalia interna</i>	95
6.4.3	Řízení dýchání.....	71	9.3	Vývodné pohlavní cesty.....	95
7	Soustava trávicí, <i>systema digestorium</i>	72	9.3.1	Přídavné pohlavní žlázy	96
7.1	Vstupní poznámky	72	9.4	Zevní pohlavní orgány, <i>organa genitalia externa</i>	97
7.1.1	Stavba stěny trávicí trubice	72	9.5	Fyziologie mužské reprodukce	97
7.2	Dutina ústní, <i>cavum oris</i>	73	9.5.1	Spermatogeneze	97
7.2.1	Zuby, <i>dentes</i>	73	9.5.2	Endokrinní aktivita varlat... ..	98
7.2.2	Jazyk, <i>lingua</i>	74	9.5.3	Erekece, ejakulace.....	98
7.2.3	Slinné žlázy, <i>glandulae salivariae</i>	75	10	Pohlavní soustava ženy, <i>systema genitale femininum</i>	100
7.3	Hltan, <i>pharynx</i>	76	10.1	Vstupní poznámky	100
7.4	Jícen, <i>oesophagus</i> , a žaludek, <i>ventriculus</i>	76	10.2	Vnitřní pohlavní orgány, <i>organa genitalia interna</i>	101
7.4.1	Jícen	76	10.3	Zevní pohlavní orgány, <i>organa genitalia externa</i>	103
7.4.2	Žaludek	76	10.3.1	Předsíňové žlázy, <i>glandulae vestibulares</i> , a topořivé tkáně, <i>corpora cavernosa</i>	104
7.5	Střevo, <i>intestinum</i>	77	10.4	Prs, <i>mamma</i>	104
7.5.1	Tenké střevo, <i>intestinum tenue</i>	78	10.5	Fyziologie ženské reprodukce... ..	105
7.5.2	Tlusté střevo, <i>intestinum crassum</i>	79	10.5.1	Ovariální cyklus	105
7.6	Slinivka břišní, <i>pancreas</i>	80	10.5.2	Menstruační cyklus	107
7.7	Játra, <i>hepar</i>	81	10.5.3	Oplození, fertilizace	107
7.7.1	Žlučník, <i>vesica biliaris (fellea)</i>	82	10.5.4	Těhotenství, gravidita	108
7.7.2	Žlučové cesty.....	82	10.5.5	Porod, <i>partus</i>	109
7.8	Fyziologie gastrointestinálního traktu (GIT)	83	10.5.6	Kojení, laktace	110
7.8.1	Motilita GIT	83	11	Soustava kožní, <i>integumentum commune</i>	111
7.8.2	Trávení v GIT	85	11.1	Vstupní poznámky	111
8	Soustava vylučovací, <i>systema urinarium</i>	87	11.2	Pokožka, <i>epidermis</i>	112
8.1	Vstupní poznámky	87			
8.1.1	Stavba stěny močových cest	87			

11.3	Škára, dermis (<i>corium</i>).....	113	13.2.2	Mozek, <i>cerebrum</i>	132
11.4	Podkožní vazivo, <i>hypodermis</i> (<i>tela subcutanea, subcutis</i>).....	113	13.2.3	Obaly mozku a míchy, <i>meninges cerebri et spinalis</i>	137
11.5	Přídavné ústrojí kožní, kožní adnexa	113	13.2.4	Mozkové komory, <i>ventriculi encephali</i>	138
11.5.1	Chlupy, <i>pili</i> , a vlasy, <i>capilli</i>	113	13.2.5	Cévní zásobení mozku ..	139
11.5.2	Nehet, <i>unguis</i>	114	13.3	Periferní nervová soustava (PNS), <i>systema nervosum periphericum</i>	140
11.5.3	Žlázy kožní, <i>glandulae</i> <i>cutis</i>	114	13.3.1	Hlavové nervy, <i>nervi craniales</i>	140
11.6	Fyziologie kůže.....	115	13.3.2	Míšní nervy, <i>nervi</i> <i>spinales</i>	142
11.6.1	Kožní cití.....	115	13.3.3	Autonomní nervový systém, <i>systema</i> <i>nervosum autonomicum</i>	143
11.6.2	Termoregulace.....	117	13.4	Fyziologie nervové soustavy.....	145
12	Žlázy s vnitřní sekrecí, <i>glandulae</i> <i>endocrinae</i>	119	13.4.1	Přenos vzruchu.....	146
12.1	Vstupní poznámky	119	13.4.2	Nervové dráhy.....	148
12.1.1	Hypothalamo-hypofyzární systém	119	13.4.3	Metabolismus mozku.....	149
12.2	Podvěsek mozkový, <i>hypophysis</i> <i>cerebri (glandula pituitaria)</i>	120	14	Smyslové orgány, <i>organum sensuum</i>	150
12.2.1	Přední lalok hypofýzy, <i>adenohypophysis</i>	120	14.1	Vstupní poznámky	150
12.2.2	Střední lalok hypofýzy, <i>pars intermedia</i>	121	14.2	Orgán zraku, <i>organum visus</i>	151
12.2.3	Zadní lalok hypofýzy, <i>neurohypophysis</i>	121	14.2.1	Oční koule, <i>bulbus oculi</i>	151
12.3	Šišinka mozková, <i>glandula pinealis</i>	122	14.2.2	Optický systém oka.....	153
12.4	Štítná žláza, <i>glandula thyroidea</i>	122	14.2.3	Přídavné orgány oka, <i>organa oculi accesoria</i> ..	154
12.4.1	Příštítné žlázy, <i>glandulae</i> <i>parathyroideae</i>	123	14.3	Orgán sluchu a rovnováhy, <i>organum vestibulocochleare</i>	155
12.5	Brzlík, <i>thymus</i>	123	14.3.1	Zevní ucho, <i>auris externa</i>	155
12.6	Nadledviny, <i>glandulae</i> <i>suprarenales</i>	124	14.3.2	Střední ucho, <i>auris media</i>	156
12.7	Slinivka břišní, <i>pancreas</i>	125	14.3.3	Vnitřní ucho, <i>auris interna</i>	157
12.8	Pohlavní žlázy, gonády	126	14.4	Orgán čichu, <i>organum</i> <i>olfactorium</i>	158
12.9	Fyziologie žláz s vnitřní sekrecí	126	14.5	Orgán chuti, <i>organum</i> <i>gustatorium</i>	159
12.9.1	Mechanismus účinku hormonů.....	126	14.6	Orgán hmatu, <i>organum tactile</i> ...	159
12.9.2	Řízení sekrece hormonů	127	14.7	Fyziologie smyslů	159
12.9.3	Tkáňové hormony	128	14.7.1	Zrak	160
13	Soustava nervová, <i>systema nervosum</i>	129	14.7.2	Sluch	160
13.1	Vstupní poznámky	129	14.7.3	Rovnovážné čidlo.....	161
13.1.1	Nervová tkáň, <i>textus nervosus</i>	129	14.7.4	Čich, čichová dráha, <i>tractus olfactorius</i>	162
13.2	Centrální nervová soustava (CNS), <i>systema nervosum centrale</i>	130	14.7.5	Chuť, chuťová dráha, <i>tractus gustatorius</i>	163
13.2.1	Mícha hřbetní, <i>medulla</i> <i>spinalis</i>	130	Použitá literatura	164	
			Seznam použitých zkratk	165	
			Rejstřík	167	
			Souhrn	173	
			Summary	175	

Předmluva

Související výukové předměty anatomie (studium *struktury a stavby*) a fyziologie (studium *pochodů a funkcí*) člověka jsou základním stavebním kamenem širokého spektra studijních oborů se zdravotnickým zaměřením. Jako studentka a následně vyučující těchto předmětů jsem nenalezala dostatek učebních textů o orgánových soustavách, v nichž by se přehledně kloubily poznatky anatomické i fyziologické. Tak vznikla myšlenka předložené publikace. Její forma a rozsah vycházejí jak z analýzy dostupných středoškolských učebnic somatologie a vysokoškolských učebních textů anatomie a fyziologie, tak z mé dosavadní zkušenosti s jejich výukou. Velká pozornost je v textu kapitol věnována latinské terminologii s případnými řeckými ekvivalenty, která je nedílnou součástí studia zdravotnických oborů. Cenným prvkem publikace jsou schematické obrázky zesnulého Pavla Fialy, významné osobnosti Lékařské fakulty Univerzity Karlovy v Plzni. Kniha byla psána s cílem poskytnout studentům přehled znalostí v obtížných a krásných disciplínách anatomie a fyziologie potřebných pro studium nelékařských zdravotnických oborů a zdravotnickou praxi.

„Učte se, jako byste se hnali za někým, koho nemůžete dohonit, a jako by to byl někdo, koho nechcete ztratit!“

(Konfucius, 5. až 6. století př. n. l.)

Kladno, červenec 2023

PhDr. Lada Stuchlá

1 Soustava kosterní, *systema sceletale*

Na lidskou kostru, *skeleton*, se upínají příčně pruhované svaly, čímž vzniká funkční celek – pohybový aparát, *aparatus locomotorius*. **Funkcemi kosterní soustavy** jsou: podklad pro úpon svalů, opora pro měkké tkáně, ochrana orgánů, vznik krevních elementů, zásobárna kalcia (90 %) a fosfátů (80 %).

1.1 Vstupní poznámky

Kosterní soustava je tvořena asi 206 kostmi. Tělesná hmotnost je z $\frac{1}{5}$ až $\frac{1}{7}$ tvořena kostmi, u dospělého člověka je to asi 11 kg celkové tělesné váhy. Spolu se zubní sklovinou je kost nejtvrďší tkání v těle.

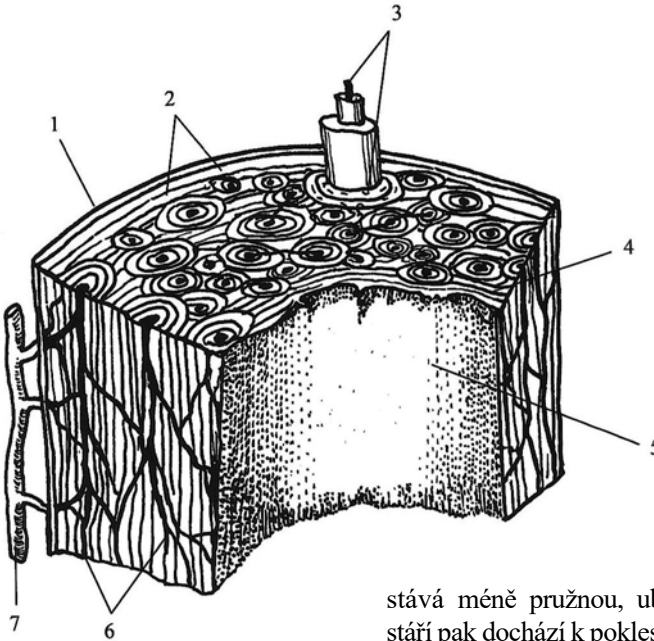
1.1.1 Pojivová tkáň, *textus connectivus*

Pojivová tkáň má mechanickou a podpůrnou funkci. V různém poměru zastoupení ji tvoří: buňky, množství mezibuněčné hmoty a bílkovinná vlákna, *fibrily* (kolagenní a elastická). Během nitroděložního vývoje pojivo vzniká z primitivní sítě rozvětvených buněk, *mesenchymu*. Základními druhy pojiv jsou: vazivo, chrupavka a kost.

Vazivo, *tela fibrosa*, je měkké a poddajné. V mezibuněčné hmotě obsahuje různé typy buněk, jimiž jsou: vazivové buňky, *fibrocyty*, tukové, síťovité, pigmentové a krevní buňky. Vazivová tkáň má vysokou regenerační schopnost. Dle poměru buněk a vláken je klasifikováno vazivo: rosolovité (obsaženo v pupeční šňůře), řídké kolagenní – vmezežené, *intersticiální* (vyplňuje prostory mezi orgány), tuhé kolagenní (tvoří vazy a šlachy), elastické (zastoupeno na páteři, v hlasových vazech), síťovité, *retikulární* (umístěno v mízních uzlinách, slezině a kostní dřeni) a tukové (vyskytuje se v podkoží, fixuje ledviny a oční kouli).

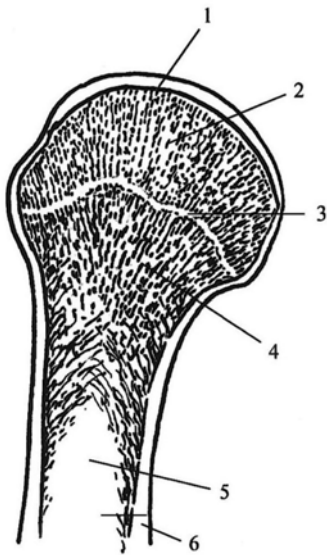
Chrupavka, *cartilago* (řec. *chondros*), je tuhá, pevná, bez cév a nervů. Základní složkou mezibuněčné hmoty chrupavky je tzv. chondromukoid, ve kterém jsou uloženy chrupavčité buňky, *chondrocyty*, s různými typy vláken. Na povrchu chrupavky je vazivová vrstva ochrustavice, *perichondrium*. Regenerační schopnost chrupavky je velmi malá. Dle zastoupení jednotlivých složek je rozeznávána chrupavka: hyalinní – sklovitá (pokrývá kloubní povrchy kostí, tvoří chrupavky dýchacích cest), elastická (je podkladem ušního boltce a příklopky hrtanové), vazivová (tvoří meziobratlové destičky, stydkou sponu a nitrokloubní disky).

Kost, *os* (řec. *osteon*), je tvrdé pojivo složené z kostních buněk (viz kap. 1.5), mezibuněčné hmoty a kolagenních vláken. Mezibuněčná hmota kostní tkáně má dvě složky: složku organickou, *ossein*, která zajišťuje kosti pružnost, a složku anorganickou, která vzniká ukládáním solí vápníku (mineralizace) a dává kosti pevnost. Poměr organické a anorganické složky se v průběhu života mění, s věkem se kost



Obr. 1.1 *Struktura kompaktní kosti, část stěny dlouhé kosti*

1 – okostice, 2 – zevní plášťové lamely, 3 – osteon, 4 – vnitřní plášťové lamely, 5 – endost, 6 – cévní řečiště, 7 – arterie



Obr. 1.2 *Proximální konec humeru*

1 – kloubní chrupavka, 2 – trámčina epifýzy, 3 – proximální růstová ploténka, 4 – trámčitá kost diafýzy, 5 – dřevná dutina, 6 – kompakta

stává méně pružnou, ubývá organická složka. Ve stáří pak dochází k poklesu obou složek, *osteoporóza* (snižování hustoty kostní tkáně). Dle uspořádání mezibuněčné hmoty se liší kostní tkáň: kompaktní, hutná, *substantia compacta*, a kostní tkáň spongiózní, houbovitá, *substantia spongiosa* (obr. 1.1, 1.2).

Kompaktní kostní tkáň je uložena pod vazivovým obalem kosti, okostice, *periost*, který je hojně cévně zásoben a inervován. Okostice zodpovídá za citlivost a bolestivost kosti. Na příčném řezu kosti je kompaktní kostní tkáň uspořádána do plotének, plášťových lamel, o síle asi 4–12 μm , které na sebe plošně nebo koncentricky nasedají. Klasifikovány jsou plášťové lamely zevní (povrchové) a vnitřní (vmezeřené). Rovnoběžně s osou kosti probíhá osmi až 15kruhově uspořádaných vnitřních lamel označovaných jako Haversův systém, *osteon*, který je uložen okolo Haversových kanálků vyplněných cévami. S povrchem kosti jsou Haversovy kanálky spojeny prostřednictvím Volkmanových kanálků, ve kterých probíhají cévy.

Spongiózní kostní tkáň se nachází v koncích dlouhých kostí, v kostech krátkých a plochých. Svým uspořádáním tvoří spongiózní kostní tkáň trámčitou síť. Trámce spongiózy vystylá vazivová blána, *endost*. Průběh trámců odpovídá směru zatížení kosti (architektonika kosti) a dle změny tlakového zatížení se přestavuje.

1.2 Makroskopická stavba kosti

Makroskopicky jsou na **dlouhých kostech** rozlišovány: horní epifýza, metafýza, diafýza, dřevná dutina a dolní epifýza. Metafýza vzniká z chrupavčité růstové štěrby. Část kosti, která má vlastní osifikační centrum (viz kap. 1.5.1), se označuje apofýza. Uvnitř diafýzy dlouhých kostí je dřevná dutina, *cavum medullare*, vyslaná endostem. V dřevné dutině je umístěna kostní dřev, *medulla ossium*, která sestává z vazivových buněk a cévních sítí. V červené kostní dřeví probíhá krvetvorba, *hematopoéza*. S věkem se v kostní dřeví ukládají tukové buňky, *adipocyty*, a vzniká žlutá kostní dřev. V dospělosti krvetvorba probíhá pouze ve spongióze kostí plochých a krátkých. Kostní dřev činí asi 2,5 kg celkové tělesné hmotnosti dospělého člověka, z toho asi 1/2 tvoří krvetvorná červená kostní dřev (kosti lebky, obratle, žebra, kosti pánve).

Lidskou kostru dále tvoří **kosti: krátké** (tenký plášť kompakty pokrývá spongiózu), **ploché** (dvě lamely kompakty, mezi nimiž je spongióza), **nepravidelné, sezamské** (zavzaté do šlach svalů) a **pneumatizované** (vedlejší dutiny nosní, *sinus paranasales*).

Cévní zásobení kosti zajišťují vyživující tepny, *arteriae nutriciae*, které odstupují z okolních tepen kosti, vstupují do kostní dřevě a napojují se na cévy v Haversových kanálcích. Na cévní řečiště vyživujících tepen se napojují periostální tepny (vznikají anastomózy), které zásobují periost a z něj vstupují do Haversových kanálků. S uvedenými tepnami procházejí také žíly.

1.2.1 Spojení kostí, *juncturae ossium*

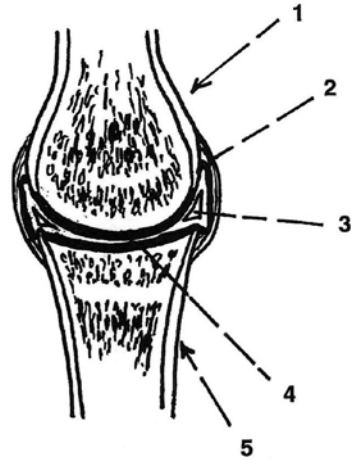
Na skeletu jsou rozlišovány dva typy spojení kostí: spojení v souvislosti (pevné spojení) a spojení v dotyku (pohyblivé spojení).

Spojení kostí v souvislosti zajišťují tři druhy pojiv: chrupavčité, *synchrondrosis*, vazivové (kolagenní, elastické), *syndesmosis*, a kostní – srůst kostí, *synostosis*. Mezi spojení kostí chrupavkou například patří meziobratlové destičky nebo stydká spona. Vazivové spojení kostí tvoří švy lebeční a k srůstu kostí dochází například na kosti pánevní nebo křížové.

Spojení kostí v dotyku umožňuje **kloub**, *articulatio*. Jeho obecnou stavbu tvoří: kloubní plochy, *facies articulares*, což je kloubní hlavice a kloubní jamka, kloubní pouzdro, *capsula articularis* a kloubní dutina, *cavitas articularis* (obr. 1.3). Kloubní jamka a pouzdro jsou pokryty hyalinní chrupavkou. Kloubní pouzdro je tvořeno dvěma vrstvami: zevní fibrózní a vnitřní synoviální, která do kloubní dutiny produkuje kloubní maz, *synovii*, pro výživu chrupavky a redukci tření mezi kloubními plochami. Stabilitu kloubu, jeho snazší pohyb a redukci tření zajišťují **pomocná zařízení kloubu**. Jsou jimi: zevní a vnitřní kloubní vazy, *ligamenta*, kloubní svaly, *musculi articulares*, chrupavčitý kloubní lem, *labrum articulare*, chrupavčité kloubní destičky (plné disky a srpovité menisky) a tíhové váčky, *bursae synoviales*. Tíhové váčky jsou umístěny v místech tlaku a vyplňuje je synovie.

Klouby jsou klasifikovány **dle počtu zúčastněných kostí** na kloub: jednoduchý, ve kterém se stýkají pouze dvě kosti, a kloub složený, který je tvořen více kostmi,

nebo se v kloubu nacházejí chrupavčité destičky. **Dle tvaru styčných ploch** jsou kloubní spojení klasifikována na kloub: kulový (nejpohyblivější typ kloubu), válcový (má styčné plochy ve tvaru válce), kladkový (obsahuje vodící rýhu a lištu), sedlový (má tvar jezdeckého sedla), elipsovité (styčné plochy jsou podobné elipsoidu), ploché (s rovnými styčnými plochami) a tuhé (styčné plochy jsou zhrubělé).



Obr. 1.3 Stavba kloubu
1 – kloubní hlavice, 2 – kloubní pouzdro (černá linie uvnitř je synoviální vrstva), 3 – meniskus, 4 – kloubní chrupavka, 5 – kost tvořící kloubní jamku

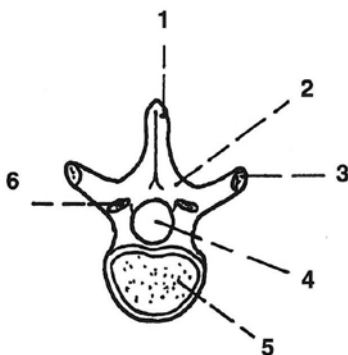
1.3 Kostra osová, sceleton axiale

Osový skelet sestává: z páteře, hrudního koše a lebky.

1.3.1 Páteř, *columna vertebralis*

Páteř tvoří $\frac{1}{3}$ celkové tělesné výšky. Poskytuje nosnou a opornou osu těla a chrání hřbetní míchu. Skládá se ze **sloupce 33 až 34 obratlů**, *vertebra* (řec. *spondylos*), které jsou dle svého uložení klasifikovány: na 7 obratlů krčních (C1–7), *vertebrae cervicales*, 12 obratlů hrudních (Th1–12), *vertebrae thoracicae*, 5 obratlů bederních (L1–5), *vertebrae lumbales*, 5 obratlů křížových (S1–5), *vertebrae sacrales*, sekundárně srůstajících v kost křížovou, *os sacrum* a 4 až 5 obratlů kostrčních (Co1–5), *vertebrae coccygeae*, sekundárně srůstajících v kost kostrční, *os coccygis*.

Obecnou stavbu obratle tvoří: obratlové tělo, *corpus vertebrae* a obratlový oblouk, *arcus vertebrae*, připojený k zadní části obratlového těla, tím vzniká obratlový otvor, *foramen vertebrae* (obr. 1.4). Obratlové otvory vytvářejí páteřní kanál, *canalis vertebrae*, kterým prochází hřbetní mícha, *medulla spinalis* (viz kap. 13.2.1). Mezi sousedními oblouky obratlů jsou meziobratlové otvory, *foramina intervertebralia*, jimiž vystupují míšní nervy. Z oblouku obratle odstupují výběžky obratlové, *processus vertebrae* – kranialně a kaudálně směřující párové výběžky kloubní, *processus articulares superiores et inferiores*, dva výběžky příčné, *processus transversi*, mířící do stran a jeden dozadu namířený výběžek trnový, *processus spinosus*. Kloubní výběžky horní a dolní mají artikulární plochy pro pohyblivé spojení obratlů, na příčné výběžky



Obr. 1.4 Hrudní obratel (shora)
1 – trnový výběžek, 2 – oblouk obratle, 3 – příčný výběžek, 4 – obratlový otvor, 5 – tělo obratle, 6 – horní kloubní výběžek

a trnový výběžek se upínají svaly a vazy, tím je zajištěna pevná fixace obratlů a pružná motilita páteře.

V sagitální rovině vytváří páteř **čtyři zakřivení** ve tvaru dvojitého písmene S, který poskytuje páteři pružnost tak, že se hmotnost těla přenáší do vrcholů zakřivení. V oblasti krční a bederní je páteř vyklenuta ventrálně, *lordóza*, v oblasti hrudní a křížové je prohnutá dorzálně, *kyfóza*. Zakřivení páteře se vyvíjí postupně, nitroděložně je páteř plodu kyfotická a v novorozeneckém věku opisuje tvar podložky. Vznik lordóz nastává zvedáním hlavy, stojem a chůzí a k jejich fixaci dochází po 5. roce života. Ve frontální rovině je páteř mírně vybočena do strany (fyziologická skolióza), tím je kompenzována nestejná hmotnost obou polovin těla a zkřížená asymetrie končetin.

1.3.1.1 Specifické znaky obratlů

Krční obratle, *vertebrae cervicales*, mají malé nízké tělo, vyznačují se rozvidleným trnovým výběžkem a otvory v příčných výběžcích pro průchod páteřní tepny, *arteria vertebralis*. Vzhledem ke své odlišné funkci se obecné stavbě obratle vymykají první dva krční obratle, jimiž jsou: *atlas*, nosič (C1) a *axis*, čepovec (C2). Atlas nemá obratlové tělo, skládá se ze dvou kostních oblouků (ventrální, dorzální) a jeho trnový výběžek je nahrazen hrbolkem, *tuberculum posterius atlantis*. Na horní ploše atlasu se nacházejí vejčité kloubní plochy pro spojení s kloubními hrboly kosti týlní, *condyli occipitales*, a na dorzální ploše předního oblouku atlasu je kloubní plocha pro zub čepovce, *dens axis*. Na hranici šíje a hrudníku je nápadný (dobře hmatný) dlouhý trnový výběžek sedmého krčního obratle (C7), *vertebra prominens*.

Hrudní obratle, *vertebrae thoracicae*, mají krátké válcovité tělo, na kterém se nacházejí kloubní plochy pro hlavice žeber. Příčné výběžky hrudních obratlů mají kloubní plochy pro hrbolky žeber, jejich trnové výběžky jsou dlouhé a nápadně skosené. Kaudálně se těla hrudních obratlů stávají mohutnějšími.

Bederní obratle, *vertebrae lumbales*, mají mohutné ledvinovité tělo, čtyřhranný trnový výběžek a jejich obratlový otvor je trojúhelníkovitého tvaru.

Kost křížová, *os sacrum*, má ventrální plochu konkávní a hladkou, na dorzální ploše se nacházejí tři nad sebou uložené podélné hrany, *crista sacralis*, splynulé trnové výběžky křížových obratlů. Mezi posledním bederním obratlem a kostí křížovou ventrálně prominuje předhoří, *promontorium*. Na křížové kosti jsou čtyři páry otvorů, které vedou do křížového kanálu a prostupují jimi míšní nervy.

Kost kostrční, *os coccygis*, má tvar klínu, s křížovou kostí je spojena prostřednictvím sychondrózy a je pozůstatkem ocasního oddílu páteře.

1.3.1.2 Spojení na páteři

Na páteři jsou zastoupeny všechny druhy kostního spojení. Těla obratlů spojuje **23 meziobratlových destiček**, *disci intervertebrales*, které jsou tvořeny: prstencem z vazivové chrupavky a vaziva, *anulus fibrosus*, a rosolovitým jádrem, *nucleus pulposus*. Meziobratlové ploténky činí asi $\frac{1}{4}$ až $\frac{1}{5}$ celkové délky páteře a zajišťují její motilitu, tlumí nárazy při pohybu a rovnoměrně rozkládají tlak na obratle. První

meziobratlová ploténka je mezi čepovcem a C3, poslední ploténka je mezi L5 a kostí křížovou. Obratle jsou spojeny plochými meziobratlovými klouby, *articulationes intervertebrales*. Mezi lebkou a nosičem je elipsovitý atlantookcipitální kloub, *articulatio atlantooccipitalis*, umožňující předozadní kývavé pohyby hlavy a mírné úklony do stran. Spojení mezi nosičem a čepovcem tvoří atlantoaxiální kloub, *articulatio atlantoaxialis*, který umožňuje rotaci v krční páteři (na obě strany asi 30°).

Na ventrální i dorzální straně obratlových těl podélně probíhají dlouhé vazy, *lig. longitudinale anterius et posterius*. Obratlové oblouky jsou spojeny krátkými žlutavými vazy, *ligg. flava*. Krátké vazy jsou také mezi příčnými výběžky a trnovými výběžky, *ligg. intertransversaria et ligg. interspinalia*. Kinetika páteře je dána součtem dílčích pohybů a umožňuje anteflexi a retroflexi, lateroflexi a rotaci.

1.3.2 Hrudní koš, *cavea thoracis*

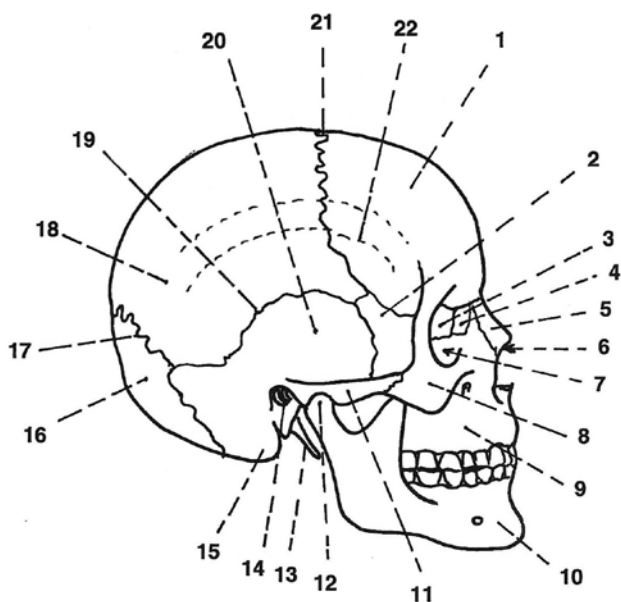
Kostra hrudníku je tvořena: hrudními obratli, žebry a hrudní kostí. V hrudním koši jsou uloženy hrudní orgány, začátky a úpony dýchacích svalů (svaly krční, mezižební a bránice). Dle tvaru jsou určeny dva **krajní typy hrudníku**: hrudník soudkovitý, *inspirační* (výrazný příčný rozměr) a astenický, *expirační* (převažuje kraniokaudální rozměr).

Žebra, *costae*, jsou v počtu 12 párů klasifikována: na 7 žeber pravých, *costae verae* – připojená k hrudní kosti, 3 žebra nepravá, *costae spuriae* – připojená k chrupavce předchozího žebra a 2 žebra volná, *costae fluctuantes* – zavzatá do svalů břišní stěny. Kostěná část žebra se skládá: z hlavičky, *caput costae*, pro připojení k tělu hrudního obratle, krčku, *collum costae*, který je zakončen hrbolkem, *tuberculum costae* a z obloukovitého těla, *corpus costae*. Obloukovité zakřivení těla žebra umožňuje zvětšení objemu hrudníku během dýchání. Ventrálně přechází tělo žebra v chrupavčitou část.

Hrudní kost, *sternum*, je plochá nepárová kost složená: z rukojeti, *manubrium sterni*, těla, *corpus sterni*, a chrupavčitého mečovitého výběžku, *processus xiphoides*. Rukojeť je spojena s prvním párem žeber a s klíčovými kostmi, kraniálně je vykrojena v hrdelní jamku, *jugulum*. Po stranách těla hrudní kosti se nacházejí zářezy pro skloubení s žebry. V mečovitém výběžku se s věkem ukládají anorganické soli (tvrdnutí). Ve sternu se celý život udržuje krvetvorná červená kostní dřev.

1.3.3 Lebka, *cranium*

Kostru lebky tvoří 22 lebečních kostí, *ossa cranii* (obr. 1.5), které jsou klasifikovány: na kosti **mozkové části lebky**, *neurocranium* (8 kostí), a kosti **obličejové části lebky**, *splanchnocranium* (14 kostí). Neurocranium ochraňuje mozek a smyslové orgány – tvoří horní a zadní část lebky, splanchnocranium obklopuje začátek trávicí trubice. Kostí lebky navzájem spojují **vazivové švy**, *suturae*, a **chrupavka**. Jediným pohyblivým spojením na kostře lebky je čelistní kloub, *articulatio temporomandibularis*. Velikost lebeční dutiny je označována jako kapacita lebeční a její průměrný obsah je u žen 1300 cm³, u mužů 1450 cm³. Obličejová část lebky tvoří dutinu nosní, *cavum nasi*, a dutinu očníkovou, *orbita*, ve tvaru čtyřboké pyramidy, v níž je otvor pro průchod zrakového nervu, *nervus opticus*, a oční tepnu (větev vnitřní krkavice).

**Obr. 1.5** Lebka (z boku)

1 – kost čelní, 2 – velké křídlo kosti klínové, 3 – kost čichová, 4 – kost slzní, 5 – kost nosní, 6 – vchod do dutiny nosní, 7 – očníkový vchod, 8 – kost lící, 9 – horní čelist, 10 – dolní čelist (bradový výběžek), 11 – jařmový oblouk, 12 – hlavička dolní čelisti, 13 – styloidní výběžek kosti spánkové, 14 – zevní zvukovod, 15 – bradavkovitý výběžek kosti spánkové, 16 – kost týlní, 17 – lambdový šev, 18 – kost temenní, 19 – šupinový šev, 20 – šupina kosti spánkové, 21 – věncový šev, 22 – dolní temporální čára (začátek *m. temporalis*)

Neurocranium je tvořeno dvěma oddíly: dolní **spodinou**, *basis cranii*, a horní **klenbou**, *calva cranii*. Na lebeční bázi jsou kosti spojeny chrupavkou a nachází se zde otvory pro průchod cév a nervů. Na vnitřní straně báze jsou tři jámy lebeční, *fossa cranii*: přední (v ní jsou uloženy čelní laloky koncového mozku a část čichového mozku), střední (zde naléhají spánkové laloky koncového mozku, hypothalamus a hypofýza) a zadní (je vyplněna mozečkem a mozkovým kmenem).

Lebeční báze sestává: z kosti čelní, kosti čichové, kosti klínové, párové kosti spánkové a kosti týlní.

Kost čelní, *os frontale*, je za vývoje párovou kostí. Tvoří strop oční a v přední dolní části má hmatné hrboly (nadočnicové oblouky), mezi kterými je vkleslina, *glabella*. Kaudálně je kost čelní spojena švem, *sutura nasofrontalis*, s nosními kůstkami. Po stranách vybíhá ve výběžek lící, *processus zygomaticus*, pro spojení s kostí lící. Obsahuje párové vedlejší dutiny nosní, *sinus frontales*.

Kost čichová, *os ethmoidale*, je tvořena dvěma ploténkami: svislou (rozděluje dutinu nosní) a horizontální (jejími otvory procházejí vlákna čichového nervu). Obsahuje čichové vedlejší dutiny nosní, *sinus ethmoidales*, z jejichž stěny se odvíjejí horní a střední skořepy nosní, *concha nasalis superior et media*.

Kost klínová, *os sphenoidale*, je připodobňována k netopýrovi s rozevřenými křídly. Rozlišuje se na ní: tělo s prohlubní – turecké sedlo, *sella turcica*, tvořící jamku pro podvěsek mozkový (viz kap. 12.2), velká a malá křídla a výběžky. Po stranách těla se nachází vnitřní krkavice vyživující mozek. Kost klínová obsahuje vedlejší dutinu nosní, *sinus sphenoidalis*.

Kost spánková, *os temporale*, sestává ze tří struktur: kost skalní, šupina kosti spánkové a kost bubínková.

Kost skalní, *os petrosus*, obsahuje systém dutinek a kanálků (zde je uloženo sluchové rovnovážné ústrojí) a má výběžek bradavkový, *processus mastoideus*, a výběžek bodcovitý, *processus styloideus*. Šupina kosti spánkové, *pars squamosa*, tvoří jářmový výběžek, *processus zygomaticus*, který se spojuje s kostí lícní a vzniká **jařmový oblouk**, *arcus zygomaticus*. Na šupině se nachází čelistní jamka, *fossa mandibularis*, pro hlavici dolní čelisti. Bubínková kost, *pars tympanica*, tvoří zevní zvukovod a stěny středoušní dutiny.

Kost týlní, *os occipitale*, obsahuje velký týlní otvor, *foramen magnum* (prostup míchy). Kaudálně po stranách otvoru vybihají vyvýšeniny, *condyli occipitales*, pro skloubení s nosičem. Na zevní straně týlní kosti prominuje hrbolek, od něhož odstupují hrany, *lineae nuchales*, pro úpon šíjových svalů.

Lebeční klenbu tvoří: kost čelní, párová kost temenní, kost klínová, párová kost spánková a kost týlní.

Temenní kost, *os parietale*, je ústřední kostí lebeční klenby. S okolními kostmi je spojena **vazivovými švy**: šev věncový, *sutura coronalis* (mezi kostí čelní a temenní), šev šípový, *sutura sagittalis* (mezi kostmi temenními), šev lambdový, *sutura lambdoidea* (mezi kostí temenní a týlní), šev šupinový, *sutura squamosa* (mezi kostí temenní a spánkovou).

Splanchnocranium je tvořeno: párovou kostí nosní, kostí radličnou, párovou kostí slzní, párovou horní čelistí, párovou kostí lícní, párovou kostí patrovou, dolní čelistí a jazylkou.

Kost nosní, *os nasale*, je podkladem kořene a hřbetu nosu.

Kost radličná, *vomer*, tvoří zadní dolní oddíl nosní přepážky.

Kost slzní, *os lacrimale*, spolu s výběžkem horní čelisti vytváří ve vnitřní stěně oční jamku pro slzný váček.

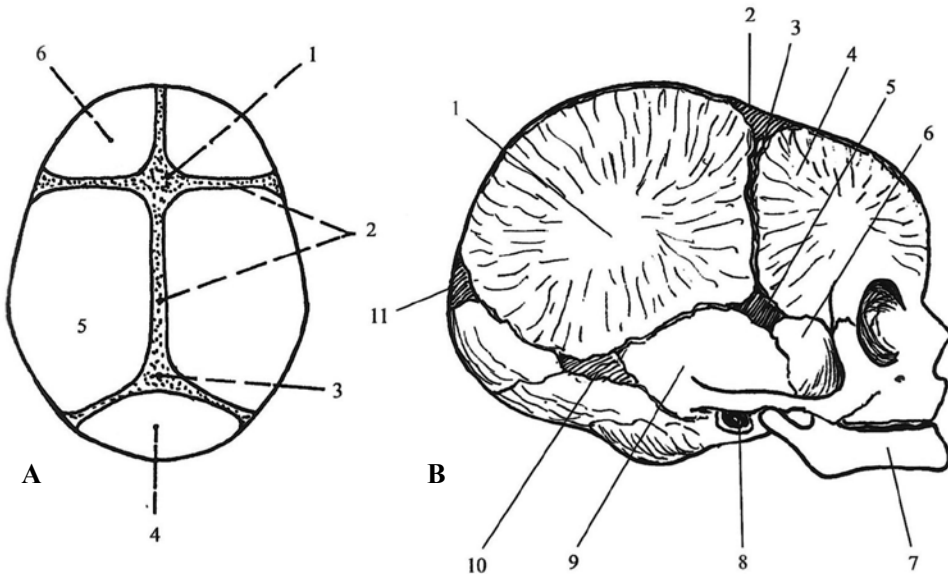
Horní čelist, *maxilla*, sestává: z těla a čtyř výběžků – čelního, lícního, patrového a dásňového. Patrový výběžek tvoří podklad tvrdého patra, v lůžkách dásňového výběžku jsou zasazeny zuby. Tělo horní čelisti obsahuje největší vedlejší dutinu nosní, *sinus maxillaris*.

Kost lícní, *os zygomaticum*, vybihá ve výběžek, *processus temporalis*, který se spojuje s kostí lícní. Do vzniklého jářmového oblouku se se upíná žvýkáci sval, *musculus masseter*.

Kost patrová, *os palatinum*, sestává ze dvou lamel: vertikální a horizontální, jimiž doplňuje zevní stěnu dutiny nosní a zadní část tvrdého patra.

Dolní čelist, *mandibula*, je největší obličejovou kostí. Skládá se z podkovovitého těla a dvou ramen. Na těle dolní čelisti jsou lůžka pro zuby, vpředu tělo vybihá v hrbol, *tuberculum mentale*, tvořící podklad brady. Ramena dolní čelisti jsou ukončena předním výběžkem, *processus coronoideus*, pro úpon spánkového svalu, *m. temporalis*, a zadním kloubním výběžkem, *processus condylaris*, pro čelistní kloub. Do čelistního kloubu je vsazena chrupavčitá destička (kloub složený).

Jazylka, *os hyoideum*, je zavěšena na bodcovitém výběžku kosti spánkové a upínají se na ni nadjazylkové a podjazylkové svaly, *mm. suprahyoidei et infrahyoidei*. Na jazylce je rozlišováno tělo a dva páry velkých a malých rohů.



Obr. 1.6 *Lebka novorozence*

A – pohled shora: 1 – fonticulus anterior, 2 – vazivové pruhy mezi kostmi klenby lebeční, 3 – fonticulus posterior, 4 – kost týlní, 5 – kost temenní, 6 – kost čelní

B – pohled zprava: 1 – tuber parietale, 2 – fonticulus anterior, 3 – sutura frontalis, 4 – tuber frontale, 5 – fonticulus sphenoidalis, 6 – kost klínová (velké křídlo), 7 – dolní čelist, 8 – zevní zvukovod, 9 – kost spánková (šupina), 10 – fonticulus mastoideus, 11 – fonticulus posterior

1.3.3.1 Specifika lebky novorozence

Kosti lebky novorozence sestávají z více částí spojených vazivovými pruhy nebo chrupavkami (obr. 1.6). V místech budoucích švů se nacházejí vazivové pruhy, které přeházejí ve **vazivové blány**, lupínky, *fontanely*. Velká fontanela, *fonticulus major* (*anterior*), je mezi kostí čelní a kostmi temenními, má rhombický tvar a osifikuje okolo 2. roku života. Malá fontanela, *fonticulus minor* (*posterior*), leží mezi kostmi temenními a kostí týlní, její tvar je trojúhelníkovitý a zaniká do 3. měsíce věku. Dalšími fontanelami jsou: fontanela klínová, *fonticulus sphenoidalis*, a postranní fontanela, *fonticulus mastoideus*. Fontanely lebce umožňují pružnost (stlačení při porodu). Na lebce novorozence výrazně prominují hrboly kosti čelní a temenní, *tuber frontale et parietale*. Kromě vedlejší dutiny nosní v horní čelisti, *sinus maxillaris*, nejsou ostatní paranazální dutiny na novorozenecké lebce vytvořeny. Neurocranium je oproti splanchnocraniu výrazně větší (není dovyvinut žvýkácí aparát).

1.4 Kostra končetin, *skeleton appendiculare*

Kosti horní i dolní končetiny se skládají: z pletence, *cingulum membri* (zajišťuje připojení k osovému skeletu) a volné části končetiny, *pars libera membri*.

1.4.1 Kostí horní končetiny, *ossa membri superioris*

Kosti pletence horní končetiny tvoří: velmi dobře hmatná kost klíční a lopatka.

Kost klíční, *clavicula*, je dlouhá kost, esovitě zakřivená a měří 12–16 cm.

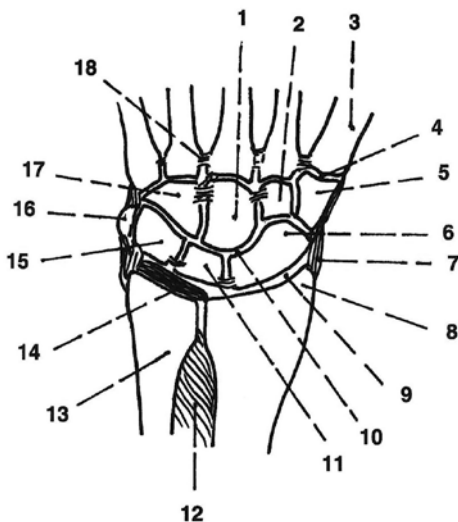
Lopatka, *scapula*, je plochá kost trojúhelníkovitého tvaru s mírně vypouklou dorzální stěnou. Ventrální plocha lopatky se připojuje ke stěně hrudníku, dorzální plocha lopatky je napříč rozdělena hřebenem, *spina scapulae*, čímž vzniká nadhřebenová a podhřebenová jáma, *fossa supraspinata et infraspinata*. Hřeben vybíhá nad ramenní kloub jako nadpažek, *acromion*. Z horního okraje lopatky dopředu vystupuje zobcovitý výběžek, *processus coracoideus*. Na lopatce se nachází jamka ramenního kloubu, *cavitas glenoidalis*.

Horní oddíl kostry volné horní končetiny sestává z dlouhé kosti pažní.

Kost pažní, *humerus*, tvoří hlavice, *caput humeri*, se dvěma hrbolky, *tuberculum majus et minus*, krček anatomický, *collum anatomicum humeri*, a distálně krček chirurgický, *collum chirurgicum humeri* (časté místo zlomenin). Následuje tělo, *corpus humeri*, s drsnatinou, *tuberositas deltoidea* (úpon deltového svalu, *m. deltoideus*). Distálně je kost rozšířena, *condylus humeri*, a vybíhá ve dva hrbolky, *epicondylus medialis et lateralis*. Pod epikondyly jsou kloubní plochy pro spojení s předloketními kostmi. Za mediálním epikondylem je žlábek, ve kterém probíhá loketní nerv, *nervus ulnaris* (při jeho podráždění nastává brnění). Na dorzální ploše distální části kosti pažní je jamka, *fossa olecrani*, do které zapadá výběžek loketní kosti, okovec, *olecranon*.

Střední oddíl kostry volné horní končetiny obsahuje dvě dlouhé kosti: laterálně kost vřetenní, mediálně kost loketní.

Kost vřetení, *radius*, sestává: z hlavice, *caput radii*, která má tvar válečku, z krčku, *collum radii*, a trojbokého těla, *corpus radii*. Tělo kosti je svou ostrou hranou namířeno proti kosti loketní a obsahuje drsnatinu, *tuberositas radii* (úpon dvojhlavého svalu pažního, *m. biceps brachii*). Distálně je na kosti kloubní plocha pro kosti zápěstní a kost zde vybíhá v dobře hmatný bodcovitý výběžek, *processus styloideus radii*.



Obr. 1.7 Kostí a klouby ruky (podélný řez)
 1 – os capitatum, 2 – os trapezoideum,
 3 – metakarp palce, 4 – štěrбина sedlového kloubu, 5 – os trapezium,
 6 – os scaphoideum, 7 – kolaterální vaz,
 8 – processus styloideus vřetenní kosti,
 9 – štěrбина radiokarpálního kloubu,
 10 – štěrбина mediokarpálního kloubu,
 11 – os lunatum, 12 – mezikostní membrána,
 13 – loketní kost, 14 – discus articularis,
 15 – os triquetrum, 16 – os pisiforme,
 17 – os hamatum, 18 – mezikostní vazy

Kost loketní, ulna, má proximálně dobře hmatný dorzálně směřující výběžek, okovec, *olecranon ulnae*. Na ventrální straně kosti je drsnatina, *tuberositas ulnae* (úpon svalu pažního, *m. brachialis*). Následuje tělo, *corpus ulnae*, a hlavice, *caput ulnae*, která vyběhá v hmatný bodcovitý výběžek, *processus styloideus ulnae*.

Dolní oddíl kostry horní končetiny tvoří celkem 27 kostí: 8 kostí zápěstních, 5 kostí záprstních a 14 článků prstů (obr. 1.7).

Kosti zápěstní, ossa carpi, jsou uloženy ve dvou řadách, které se vyklenují do hřbetu ruky. Proximální řadu (směrem od palce k malíku) tvoří: kost lodkovitá, *os scaphoideum*, kost poloměsíčitá, *os lunatum*, kost trojhranná, *os triquetrum*, a kost hrášková, *os pisiforme*. V distální řadě leží: kost mnohostranná větší, *os trapezium*, kost mnohostranná menší, *os trapezoideum*, kost hlavatá, *os capitatum*, a kost hákovitá, *os hamatum*.

Kosti záprstní, ossa metacarpi, jsou od palce označovány I. až V. metakarp. Skládají se: z proximálně uložené základny, *basis*, těla, *corpus*, a distálního zakončení ovalnou hlavičkou, *caput*.

Články prstů, phalanges digitorum, jsou tři na druhém až pátém prstu: článek proximální, mediální a distální, na palci jsou dva články prstů. Článek prstu je složen: z proximálně uložené základny, *basis*, těla, *corpus*, a distální hlavičky, *caput*. Na dlaněvé straně ruky distálních článků je drsnatina, *tuberositas phalangis distalis* (úpon šlach hlubokého ohybače prstů).

1.4.1.1 Spojení horní končetiny, *juncturae membri superioris*

Pletenec horní končetiny obsahuje **kloub sternoklavikulární, articulatio sternoclavicularis**, v kterém je uložena destička z vazivové chrupavky, *discus articularis*, a ventrálně i dorzálně je kloubní pouzdro zesíleno vazy. Kinetika kloubu je v omezeném rozsahu možná ve všech směrech. Následuje **kloub akromioklavikulární, articulatio acromioclavicularis**, který má tuhé kloubní pouzdro zesílené vazy a doplněné vazem mezi nadpažkem a zobcovitým výběžkem lopatky (klenba nad ramenním kloubem). Pohyby kloubu jsou možné všemi směry v omezeném rozsahu.

Volná horní končetina je k pletenci připojena **kloubem ramenním, articulatio humeri**, nejpohyblivějším kloubem v těle. Jeho mělká jamka, *cavitas glenoidale*, je po obvodu rozšířena chrupavčítým lemem, *labrum, glenoidalis*. Kloubní pouzdro je prostorné se slabými vazy. Kinetika kloubu umožňuje ventrální a dorzální flexi (předpažení, zapažení), abdukci, addukci a rotaci (kolem podélné osy humeru). Následuje **kloub loketní, articulatio cubiti**, složený kloub, ve kterém jsou uloženy tři klouby: kladkový kloub humeroulnární, *articulatio humeroulnaris*, kulovitý kloub humeroradiální, *articulatio humeroradialis*, a válcový kloub radioulnární, *articulatio radioulnaris proximalis*. Kloubní pouzdro je společné pro všechny tři klouby a je zesíleno vazy (bočními a prstencovým). Kinetika kloubu zahrnuje extenzi a flexi. Mezi kostmi předloktí je rozepjatá vazivová membrána, *membrana interossea antebrachii* (úpon svalů). Distálně leží **kloub radioulnární distální, articulatio radioulnaris distalis**, válcový kloub s tenkým kloubním pouzdem. Kloub umožňuje supinaci (kosti paralelně vedle sebe) a pronaci (kost vřetenní se otáčí přes kost loketní).

Spojení jednotlivých kostí ruky, která umožňují jemné a přesné pohyby, zajišťují **klouby ruky, articulationes manus**. Proximodistálně jsou jimi: kloub vřetenový