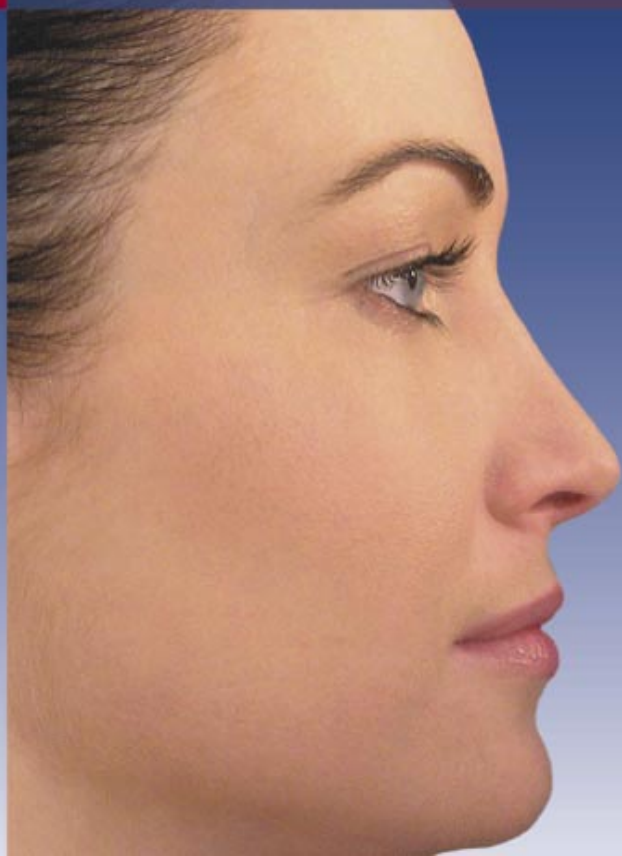

# Nos očima plastického chirurga

- Kosmetické vady
- Názorné fotografie
- Psychologické momenty

Jan Měšťák



# Upozornění pro čtenáře a uživatele této knihy

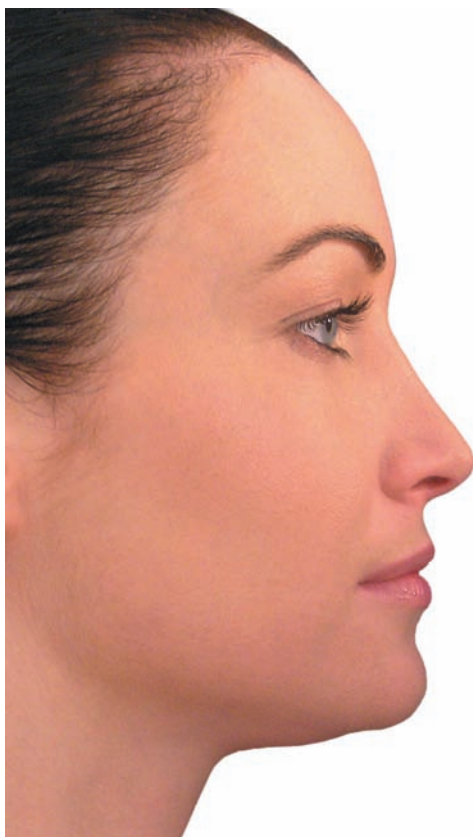
Všechna práva vyhrazena. Žádná část této tištěné či elektronické knihy nesmí být reprodukována a šířena v papírové, elektronické či jiné podobě bez předchozího písemného souhlasu nakladatele. Neoprávněné užití této knihy bude **trestně stíháno**.

*Používání elektronické verze knihy je umožněno jen osobě, která ji legálně nabyla a jen pro její osobní a vnitřní potřeby v rozsahu stanoveném autorským zákonem. Elektronická kniha je datový soubor, který lze užívat pouze v takové formě, v jaké jej lze stáhnout s portálu. Jakékoliv neoprávněné užití elektronické knihy nebo její části, spočívající např. v kopírování, úpravách, prodeji, pronajímání, půjčování, sdělování veřejnosti nebo jakémkoliv druhu obchodování nebo neobchodního šíření je zakázáno! Zejména je zakázána jakákoliv konverze datového souboru nebo extrakce části nebo celého textu, umístování textu na servery, ze kterých je možno tento soubor dále stahovat, přitom není rozhodující, kdo takovéto sdílení umožnil. Je zakázáno sdělování údajů o uživatelském účtu jiným osobám, zasahování do technických prostředků, které chrání elektronickou knihu, případně omezují rozsah jejího užití. Uživatel také není oprávněn jakkoliv testovat, zkoušet či obcházet technické zabezpečení elektronické knihy.*



# Nos očima plastického chirurga

Jan Měšťák



*Děkujeme za podporu Klinice Esthé – plastická chirurgie, a. s.  
Dále děkujeme všem, kteří dali souhlas s uveřejněním svých fotografií.*

*Žádné pooperační výsledky nebyly upravovány (korigovány)  
počítačovou technikou.*

doc. MUDr. Jan Měšťák, CSc.

## **NOS OČIMA PLASTICKÉHO CHIRURGA**

Vydala Grada Publishing, a.s.

U Průhonu 22, 170 00 Praha 7

tel.: +420 220 386 401, fax: +420 220 386 400

[www.grada.cz](http://www.grada.cz)

jako svou 3448. publikaci

Odpovědná redaktorka Jana Jindrová

Sazba a zlom Antonín Plicka

Ilustrace Regina Marková

Počet stran 128

Vydání 1., 2008

Vytiskly Tiskárny Havlíčkův Brod, a. s.

Husova ulice 1881, Havlíčkův Brod

© Grada Publishing, a.s., 2008

Cover Photo © profimedia.cz

**ISBN 978-80-247-2766-0** (tištěná verze)

ISBN 978-80-247-6834-2 (elektronická verze ve formátu )

© Grada Publishing, a.s. 2011

# / Obsah

/ Slovo o autorovi .....	7
/ Předmluva .....	9
/ Úvod .....	11

## OBECNÁ ČÁST

/ 1. Nos z pohledu dějin .....	15
/ 2. Vývoj a anatomie nosu .....	17
<i>Vývoj nosu</i> .....	17
<i>Anatomie nosu</i> .....	21
/ 3. Nos a lidská povaha .....	23
/ 4. Kosmetické vady nosu .....	29
/ 5. Historické záznamy o operacích nosu .....	35
/ 6. Co máme vědět před operací nosu .....	41
/ 7. V jakém věku můžeme operovat .....	43
/ 8. Operace nosu .....	45
/ 9. Na co je třeba dbát po operaci .....	47
/ 10. Jak předcházet možným komplikacím .....	49
/ 11. Posuzování úspěšnosti operace nosu .....	53

## SPECIÁLNÍ ČÁST

<b>/ 12. Kosmetické a jiné vady nosu a jejich korekce</b> .....	59
Operace kosmetických vad nosu .....	59
<i>Korekce tvrdých a měkkých tkání nosu – kompletní rinoplastika</i> .....	60
<i>Korekce nosního hrotu</i> .....	62
<i>Méně časté korekce nosu</i> .....	66
<i>Profiloplastika</i> .....	72
Operace vrozených vad nosu .....	87
<i>Korekce nosu po rozštěpu</i> .....	87
<i>Korekce vzácných vrozených vad</i> .....	87
Operace získaných vad nosu .....	89
<i>Korekce sedlového nosu</i> .....	89
<i>Operace zbytnělých měkkých tkání nosu – rinofýmy</i> .....	91
<i>Rekonstrukce nosu po poraněních</i> .....	91
<i>Rekonstrukce nosu po operacích nádorů</i> .....	93
<b>/ 13. Komplikace po rinoplastikách</b> .....	95
<i>Komplikace spojené s tvarem nosu</i> .....	95
<i>Několik slov k reoperacím nosu</i> .....	102
<b>/ 14. Co nos pro někoho znamená</b> .....	105
<b>/ Závěr</b> .....	117
<b>/ Literatura</b> .....	123

# / Slovo o autorovi

Korekce kosmetických vad nosu patří v estetické chirurgii k nejtěžším operačním výkonům co do obtížnosti a požadované preciznosti provedení. Vyžadují velkou zkušenost, vynikající zručnost a vytříbené estetické cítění. Všemi těmito vlastnostmi je autor předkládané monografie bezesporu nadán.

I když se docent Měšťák věnoval po dobu více než třiceti let plastické, rekonstrukční a estetické chirurgii v celé její šíři, k jeho medicínským „koníčkům“ patřily vždy korekce různých vrozených a získaných vad nosu. Svůj zájem o tuto problematiku projevil již jako mladý lékař, když úspěšně obhájil kandidátskou disertační práci na téma „Deformace nosu u rozštěpu“. Nedocenitelné zkušenosti získal během svých dlouhodobých pobytů v zahraničí, kde zvláště několikaměsíční stáž u jednoho z nejuznávanějších plastických chirurgů zaměřených na operace nosu, profesora Gubische ze Stuttgartu, byla obrovským přínosem pro jeho další klinickou praxi. Snad právě proto patří v současnosti v této problematice k nejvyhledávanějším plastickým chirurgům u nás.

Předkládaná kniha je psána vyčerpávající a srozumitelnou formou. Jsem přesvědčen, že pozitivně osloví širokou veřejnost, stejně jako tomu bylo u jeho úspěšné monografie o operacích kosmetických vad prsů, která vyšla v nakladatelství Grada pod názvem „Prsa očima plastického chirurga“.

*prof. MUDr. Pavel Brychta, CSc.*





# / Předmluva

Mezi kosmetickými vadami zaujímá nos výjimečné postavení. Je dominantou obličeje a jakékoli nápadnější změny v jeho tvaru a velikosti mohou mnohdy vyvolat škodolibou pozornost a posměch okolí a být příčinou velkých duševních útrap, a to nejen u lidí emocionálně labilních. Jen málokterý jedinec, který je nositelem normálního nosu co do tvaru a jeho velikosti, může pochopit člověka, kterému nadělil osud nos v některém směru extravagantní. A právě úkolem plastického chirurga je napravit vadu nosu, zbavit jeho nositele nápadné odlišnosti a posílit tak i jeho sebevědomí a sebeuspokojení ze sebe sama.

Z mojí mnohaleté klinické praxe mohu jednoznačně potvrdit, že neexistuje žádná jiná problematika v estetické chirurgii, snad s výjimkou korekce kosmetických vad prsů, která by přinesla tolik osobního prospěchu člověku, jako úspěšně provedená korektivní operace nosu. Někdy je až neuvěřitelné, jaké šťastné emocionální projevy doprovázejí první seznámení se s novým tvarem nosu po sejmutí přiložené sádry. Jak dříve do sebe uzavřené mladé dívky při pravidelných pooperačních kontrolách se neustále usmívají a dávají tak nepokrytě najevo svoji radost. Není výjimkou, že také ženy staršího věku, i nad šedesát let, navštíví plastického chirurga se žádostí o korekci kosmetické vady nosu, která je tíží již od doby jejich dospívání jako stále se připomínající psychické břemeno.

Pokud se rozhodnete podstoupit korektivní operaci kosmetické vady nosu, je nutno pečlivě zvážit místo, kde operace bude provedena, a vyhledat plastického chirurga, který ji uskuteční. Samozřejmě v tomto smyslu jsou nejdůležitější pozitivní reference o pracovišti i operátorovi. Ani to vám však nemusí zaručit optimální pooperační výsledek. Na úspěšnosti operace se totiž spolupodílí mnoho dalších faktorů, které mohou příznivě, ale i negativně ovlivnit konečný výsledek. Proto pokud vada nosu není příliš nápadná nebo vaše rozhodnutí podstoupit operaci není zcela přesvědčivé, je lépe korekci nosu odložit. Jen tak můžete předejít případnému pooperačnímu zklamání.

Předloženou publikaci, zabývající se z hlediska estetické chirurgie tak významnou problematikou, jako jsou korektivní operace nosu, nelze v žádném případě považovat za zcela vyčerpávající text. Jejím úkolem je především seznámit čtenáře v nejširším slova smyslu s tímto odvětvím plastické chirurgie, informovat ho o základních pravidlech, kterými by se měl řídit při rozhodování, zda úpravu

kosmetické vady nosu podstoupit, ale i o všech úskalích, která zákonitě tuto operaci doprovázejí. Za účelem větší srozumitelnosti byly proto některé kapitoly zestručněny a jiné, méně obvyklé operace nosu nebyly uvedeny.

# / Úvod

Estetická chirurgie představuje jedno z odvětví plastické chirurgie. Jejím úkolem je řešit různé kosmetické vady, ať již vrozeně podmíněné, nebo vzniklé v průběhu života, kterými se člověk co do vzhledu liší od všeobecně uznávaného ideálu krásy a estetického vnímání. Jejím posláním je zbavit člověka pocitu odlišnosti od jiných jedinců a vrátit mu narušenou sebedůvěru a sebevědomí.

Korektivní operace kosmetických vad nosu patří v estetické chirurgii k nejobtížnějším výkonům. Je to proto, že nos je uložen v centrální části obličeje a jakýkoli nepřiměřený nebo technicky nedobře provedený operační zákrok může být příčinou nejen velmi obtížně řešitelných pooperačních komplikací, ale také narušení až ztráty identity. Dalším důvodem obtížnosti operace je bezpodmínečně nutná vysoká odborná zdatnost a zkušenost plastického chirurga a jeho estetické cítění. Právě zkušenost plastického chirurga s operacemi nosu hraje významnou roli při získávání potřebné sebejistoty operátéra, tolik důležité pro úspěšný výsledek operace. Z mnoha příkladů z praxe vím, kolik vynikajících plastických chirurgů je zatíženo nejistotou z výsledku rinoplastiky, protože počet operací jimi provedených je nedostatečný nebo operace jsou uskutečňovány s velkým časovým odstupem. Z dalších faktorů podmiňujících výsledek operace je nutno jmenovat především individuální odlišnosti hojení pacienta v pooperačním období.

I přes dokonale provedenou rinoplastiku se ani zkušený estetický chirurg někdy nevyhne korekci nosu v odstupu několika měsíců i let. Nejčastěji se to týká drobné korekce nerovnosti hrotu nosu podmíněné vrozenou asymetrií jeho chrupavčitých struktur, která nebyla při první operaci rozpoznána anebo nemohla být pro riziko následného poklesu hrotu nosu bezprostředně řešena. Méně častou příčinou je neočekávané pooperační zbytnění okostice, případně jiné změny.

Každý, kdo operuje často nosy a je dostatečně soudný, mi dá jistě za pravdu, že nikdy si nemůžeme být naprosto jisti výsledkem operace. Ani velké zkušenosti totiž vždy nezaručují její úspěšnost. Příčinou zde například může být atypický průběh hojení v pooperačním období nebo také, i když výjimečně, určité předem nerozpoznané povahové rysy operovaného, které by jinak s naprostou jistotou vyloučily plánovanou rinoplastiku. Opět z praxe víme, jak velkou zátěží pro plastického chirurga je kombinace velmi dobře provedené operace a nespokojeného pacienta.

Úspěšnosti provedené korektivní rinoplastiky je věnována v této knize jedna samostatná kapitola. Všeobecně lze však říci, že úspěšnost operace je dána jednak pozitivním hodnocením výsledku rinoplastiky pacientem v době prvního sejmutí sádrové dlahy po operaci, jednak jeho nezměněnou identitou pro široké okolí. To by mělo být samozřejmě doprovázeno i kladným hodnocením výsledku operace samotným plastickým chirurgem, který ji uskutečnil.



**OBEČNÁ ČÁST**



# / 1. Nos z pohledu dějin

Dějiny plastické chirurgie jsou staré jako léčitelství samo. Historické záznamy dokladují stáří lidského snažení o navrácení přirozeného vzhledu obličeje a těla. Z pohledu historie to byly především úrazy nosu, které stály u zrodu tohoto oboru chirurgické činnosti. Nos, jako esteticky nejvýznamnější část obličeje, mohl být poraněn nepřítelem nebo mohl být uříznut jako trest k označení odsouzence či k zohavení zajatce. Také lidská zlomyslnost se snažila poznamenat nenáviděnou osobu na nose.

Jedním z prvních dochovaných záznamů o zmrzačení jakožto trestu pochází z roku 1500 př. n. l., kdy indický princ Lakšmana uřízl nos Surpunace. V průběhu 9. století to byli Dánové, kteří uřezávali nosy Irů neschopných platit své daně, a o sedm století později vydal římský Sixtus V. nařízení o amputaci nosu zlodějům. V roce 1796 indický král Gurka nařídil amputaci nosu a rtů všech 865 mužských obyvatel dobytého města Kirtipuru v Nepálu. Král potom nechal změnit název města na Naskatapur, což znamená „město bez nosů“.

O tom, jak velký význam byl přisuzován právě estetickému vzhledu nosu, svědčí i historická zmínka z 11. století, kdy při vpádu Dánů na britské ostrovy si ženy uřezávaly nosy, aby zmrzačením obličeje odradily násilníky. Nakonec i výrok francouzského lékaře Thomase Levarochera z konce 18. století „Hezký nos stojí za celé království“ jen potvrzuje estetický význam nosu. Svou vizáží se trápil i věhlasný dánský hvězdář Tycho de Brahe, který přišel v mládí při souboji o část nosu. Celý život si potom zakrýval defekt nosu protézou ze slitiny zlata a stříbra, kterou přilepoval mastí a zasypával pudrem, aby nebyla nápadná.

V novodobé historii některým umělcům přinesl naopak extravagantní nos úspěch v kariéře, pro jiné byl velkým handicapem, doprovázeným často i těžkým strádáním. Když si po první světové válce nechala Fanny Brice, americká herečka židovského původu, upravit nos, byl to skandál. Celá Amerika, miliony fanoušků se ptali: „Jsi to ještě ty, Fanny? Kam se poděla tvá zvláštní krása a kouzlo?“ Fanny měla však štěstí. I když na jednu stranu jí „ztráta židovského nosu“ přivodila nemalé potíže, na druhou stranu jí přinesla mnohem více nabídek na filmové role. Když se o čtyřicet let později objevila Barbra Streisand ve filmu *Funny Girl* se svým nefalšovaným židovským nosem, Amerika byla opět na nohou: „Proč si to proboha ta bláznivá herečka nedala odstranit?“ Uplynula doba a už málokdo z nás si dokáže představit Barbru s jiným, tvarově

hezčím nosem, který by sice zjemnil její obličej, ale jistě by jí zároveň ubral na osobitosti.

Barbra Streisand je ale pravděpodobně výjimkou. Vynikající herečka, která jako jedna z mála uplatnila svůj talent a herecké nadání ve spojitosti s neopakovatelným půvabem ve prospěch mnoha filmů. Jakým protikladem je to proti laciným filmům, jejichž protagonistky jsou „rádoby hezké“ herečky s prokazatelně nepovedenou plastikou nosu.

Výčet dalších osobností, které v menší či větší míře proslavily jejich nadprůměrné nosy, je velký. Asi ten nejznámější nos patří hrdinovi novoromantické divadelní hry od Edmonda Rostanda, Cyranovi z Bergeracu. Z dalších lze jmenovat Jacka Nicholsona ve filmu Čínské město, Adriena Brodyho, Owena Wilsona a svým způsobem i Michaela Jacksona s jeho atrapou místo nosu po mnohonásobných neúspěšných plastických operacích.

To, že krásný, rovný a jemný nos nemusí být vždy zárukou úspěšnosti i v jiných profesích, dokazuje příklad dvou našich topmodelek, Terezy Maxové a Lindy Vojtové. Naopak, jejich tvarově atypický nos doprovázený osobitým kouzlem a šarmem jim pomohl proniknout do světa nejvíce uznávaných profesionálních modelek. Snad také proto, že velká symetrie a krása působí často příliš studeně a modelingové agentury nezaujme.



## / 2. Vývoj a anatomie nosu

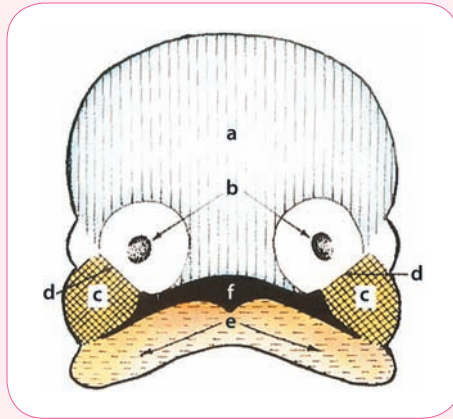
Podat podrobný výklad o anatomické struktuře a vývoji nosu rozhodně nemá v našem sdělení o operacích kosmetických vad nosu své opodstatnění. Naproti tomu seznámit se se základními údaji zvláště o anatomii nosu je užitečné pro pochopení jednotlivých operačních výkonů ve speciální části knihy. Pro lepší srozumitelnost textu bude kladen důraz na terminologii v českém jazyce, pro obohacení znalostí čtenářů budou některé výrazy doplněny jazykem latinským.

### Vývoj nosu

Obličej a struktury s ním vývojově spjaté se utvářejí v okolí *primitivní ústní jamky* (stomodeum), která je ohraničena pěti výběžky: 1. výběžek čelní, který je nepárový, ohraničuje ústní jamku nahoře, 2. dva výběžky budoucích lícních krajin ohraničují jamku z obou stran, 3. dva výběžky, které ohraničují primitivní ústní jamku zespoda, tvoří základ dolní čelisti a dolního rtu (**obr. 1**).

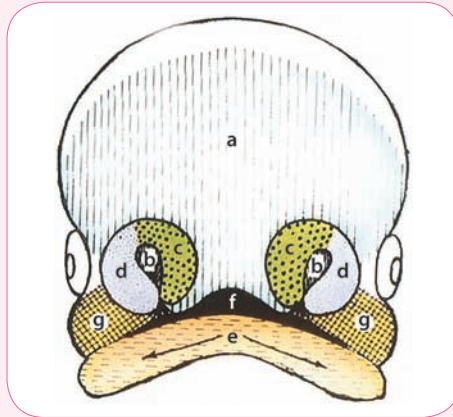
Vývojovým základem budoucího nosu je *čelní výběžek*. Koncem 4. a počátkem 5. týdne embryonálního života vznikají na každé straně čelního výběžku oválná ztlustění (čichové plakody). Jejich vnitřní části se nazývají *nosní výběžky vnitřní*, zevní části *nosní výběžky zevní* (**obr. 2**). V průběhu 5.–7. týdne vývoje se vnitřní výběžky k sobě výrazně přibližují, až rostou ve střední linii (**obr. 3**). V 9. týdnu vyrůstá od čelního výběžku směrem dolů *přepážka nosní* a splývá s již vytvořeným definitivním patrem. Tak se primitivní dutina ústní rozdělí v definitivní dutinu ústní a nosní, která je nosní přepážkou rozdělena na dvě poloviny.

Během 10. týdne vývoje vzniká z dolního úseku výběžku *trojúhelníkový okresek* (**obr. 4**), z něhož se ve 14. týdnu vytvoří *hřbet a hrot nosu*, z výběžků zevních potom *křídla nosní* a *boční partie nosu* (**obr. 5**).



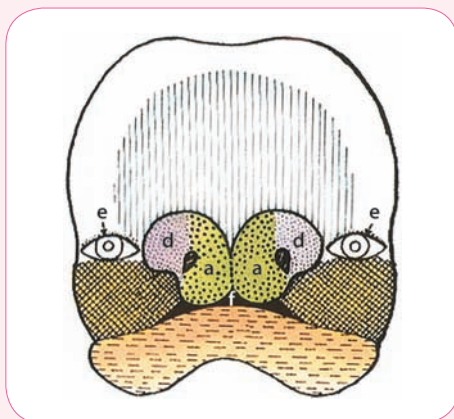
**Obr. 1** Vývoj obličeje u embrya, stáří 24 dnů

a – čelní lalok, b – čichová plakoda, c – výběžky lícních krajin, d – nosní výběžky zevní, e – výběžky dolní čelisti, f – primitivní dutina ústní

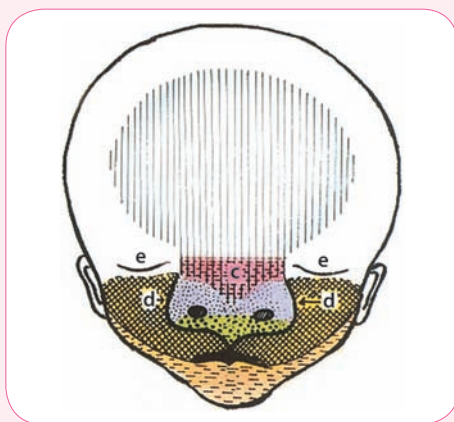


**Obr. 2** Vývoj obličeje u embrya, stáří 35 dnů

a – čelní lalok, b – čichová plakoda, c – nosní výběžky vnitřní, d – nosní výběžky zevní, e – výběžky dolní čelisti, f – primitivní dutina ústní, g – výběžky lícních krajin



**Obr. 3** Vývoj obličeje u embrya, stáří 48 dnů  
 a – spojení nosních výběžků, d – nosní výběžky zevní, e – oko,  
 f – primitivní dutina ústní



**Obr. 4** Embryo ve stáří 10 týdnů  
 c – výběžek čelního laloku, d – spojení lícních výběžků,  
 e – uzavření oka víčkem